


*CONCISE DICTIONARY
OF
NEUROSCIENCES TERMS
ENGLISH - ARABIC*


A. Hadi Khalili

*CONCISE DICTIONARY
OF
NEUROSCIENCES TERMS
ENGLISH - ARABIC*

*Prof. A. Hadi Khalili
MB. Ch.B., M.Phil, FACS, FRCSEd*



تصديير وتقدريم
للكتاب والمؤلف
ببقلم
العلامة الاستاذ
الدكتور حسين علي محفوظ



تعدّ الكتب الاربعة؛ فردوس الحكمة، والحاوي،
والكامل في الصناعة الطبية، والقانون، للأعلام الاربعة
الكبار؛ علي بن ربن الطبري، وابي بكر الرازي، وعلي بن
العباس المجوسي الاحوازي، والشيخ الرئيس ابن سينا-
اصول الطب في التراث، او الاصول الاربعة في الطب.
وللحكيمين الرازي وابن سينا ولكتابيهما خاصة منزلة
مخصوصة ومقام كبير. ومازال (الحاوي) و(القانون) من
الآساس في الصناعة الطبية وعلوم الطب في تاريخ
العالم والعلم. ومكتبة الطب من السعة في التراث ان
الكتب الطبية وغيرها في خزانة ابن المطران (٥١٧هـ)
كانت تناهز عشرة الآف مجلد غير ما استنسخه، وان
مؤلفات جابر بن حيان الكوفي الصوفي (٢٠٠هـ) وحدها
في الطب نحو (٥٠٠) كتاب.

عرف الاطباء القدامى - في التشريح - ما يدك على
فضل الاوائل وتقدم الأولين. وادركوا من شؤون (النفوس)
والقوى النفسانية، والاعضاء العصبانية، ما فيه طول
وبسط. ومن تصفح كتب العلماء صادف من المباحث عن
العصب ما يشير الى معرفتهم الكبيرة الواسعة، وعلمهم
الجم.

عرفوا ان العصب اساس الحواس الظاهرة والحواس
الباطنة والقوى المحركة لليدن. وهم يعرفون ان الحركة
الارادية للحيوان مركبة من لحم وعصب وربط، وان النخاع
في فقار الظهر ينبت منه ومن الدماغ العصب.

شخصوا ان العصب أجسام دماغية او نخاعية
المنبت، وفصلوا تشريح العصب الدماغي ومسالكه،
ونخاع العنق ومسالكه، وعصب فقار الصدر، وعصب
القطن، والعصب العجزي والعصصي، وسائر الاعضاء
العصبانية المحيطة بالجسم.

لاأريد تفصيل تاريخ الطب فقد أوسعهُ القدماء
وأكمله احمد عيسى ودوده كمال السامرائي وآخرون،
وفي عملهم كفاية وبلاغ. ولكني بين معجم مختص
وطبيب تلتقي فيه اشياء اشتركت في تكوينه، أظن كل
الظن انها مما يميز هذا الطبيب اللبيب.

انا لأرتاب ان الكلك الجميع يعرفون الحارث بن
كلدة طبيب العرب من ثقيف. وهو من صميم العرب
وبحبوحة دارها كما قال.

كان من تلامذة اليمين وجنديسابور. ادرك الاسلام ولم
يسلم. وكان النبي (ص) يأمر من كانت به علّة أن يأتيه
ويسأله عن علته، ويستوضحه في مرضه.

وكانت له معالجات، ومعرفة بما كانت العرب
تعناده وتحتاج اليه من المداواة في العصر الجاهلي.

والحارث هو الذي اختصر الطب في كلمة، هي
(الأزْمُ)، وعرف الأزْمُ بأنه حفظ الشفتين والرفق باليدين،
أي الحمية والجوع، والأزْمُ هو الحمية على كل حال.

وهو الذي وفد على كسرى مارد المجوس ووصف
العرب بالانفس السخية، والقلوب الجريئة، واللغة
الفصيحة، والألسن البليغة، والانساب الصحيحة،
والاحساب الشريفة، فاضطر كسرى ان يطريه إذ وجده راجعا
احكمته التجارب، واعطى علما، وخصص فطنة وفهما.
أدهشه ان يراه لقومه مادحا، وبفضيلتهم ناطقا.

ومن ثقيف قبيلة طبيب العرب (بيت الخليلي)
اسرة الطب التي خدم سبعة اجيال من اعقابها مهنة
الطب في العراق، وقد قدم هذا البيت (١٧) من اعلام
الطب القديم أو اكثر، والعديد من الاطباء الجدد هم أربعة
عشر.

تعاهدت هذه الاسرة (الطب) ممارسة ومعالجة،
وتعليماً وتعلماً، وتأليفاً وتطبيقاً قرنين، منذ سنة ١٨٠٠م.
وفي افراد هذا البيت من جمع بين الادب والطب،
والحكمة والشعر، والأريحية والظرافة، والثقافة والصحافة،
والتجارة والقانون. وفيهم ثلة من المجتهدين في علوم
الدين تنتهي اليهم المشيخة في الرواية والدراية والفقاهة
والتدريس والتقليد. وقد أدركت من افاضل هذا البيت
من اعترز بصحبته وصادقته ومعرفته.

تعتبر سنة ١٢١٥هـ/١٨٠٠م بداية ظهور هذه الاسرة
في عالم الطب في العراق. تنقل جدهم خليل بن علي
بن ابراهيم بن علي بين الكاظمية وكربلاء والنجف
الاشرف. وهي رحلة تبدأ بمدينة السلام بغداد. وكان
خليل - جد آل الخليلي - يدعى افلاطون زمانه وجالينوس
اوانه. وقد توفي سنة ١٢٨٠هـ/١٨٦٣م.

وعبد الهادي الخليلي مؤلف (المعجم المختص)
في المصطلحات الطبية العصبية هو من ورثة هذا البيت،
وهو حفيد سلسلة طبية قوامها خمسة هو سادسهم. ابوه
طبيب، وجده طبيب، وجد أبيه طبيب، وجد جده
طبيب ابن طبيب.

وهو من امثلة الباحث المتتبع، الطبيب الفاضل،
الانسان المتكامل، وقد أتاح له الجمع بين طب العيون
وطب الاعصاب والدماغ علماً جما ومعرفة فياضة.

يقدم هذا المعجم المختص مجموعة كبيرة من الاصطلاحات في العصب تهني للمجامع مادة قيمة جدية بالنظر والتحقيق ارجو ان ينتفع بها المختصون والدارسون، وان يستفاد منها في وضع المصطلح العربي الجديد في الطب والعلوم.

يحتوي المعجم المختص على حوالي (١٨٠٠) مصطلح دقيق في هذا الموضوع الخاص العميق من موضوعات الطب. وهو يبسر مراجعة المصادر، وفهم المعرفة، ويسهل الترجمة والتعريب والنقل، ويساعد في تكملة المعجم الكبير الشامل في العلوم والا داب والفنون والحياة.

والمظنون ان مافي كتاب (الموجز المصور لفحص الجهاز العصبي) لعبد الهادي الخليلي وقد نقله من-الانكليزية-من المعلومات، ومافي (المعجم المختص) له من الالفاظ والاصطلاحات يكون مادة علمية غزيرة. وهي تذكرني قول ابن سينا في آخر المباحثة الثانية من كتاب المباحثات: «ان معلوم البشر متناهٍ، وانا فيما أجتهدت قد علمت أشياء قد حققتها لامزيد عليها. إلا انها قليلة، والذي اجهله ولا أهتدي سبيله كثير جدا.. وانا مسلم الى طلب الحق، لاتعارض يده فيه يد.. و الذي بقي مما ينبغي ان يقال أضعاف مضاعفة» كما قال هو في رسالة الزاوية «واظن اني قد بلغت الكفاية، وعبرت عن المقدار الذي تبلغه معرفتي» كما يقول. وقد قال الشيخ -ايضا- في اول كتاب الأوسط الجرجاني

-وهو كتاب مختصر الأوسط في المنطق-: «ان كمال الانسان في ان يعرف الحق لأجل العلم به، والخير لأجل العمل به».
ونسأل الله -تعالى- مكررين قول الشيخ في اخر كتاب (المبدأ والمعاد): «ان يجنبنا من الزيغ والزلل، والاستبداد بالرأي الباطل، واعتقاد العجب فيما نرى ونفعل». والحمد لوهاب العقل.

الدكتور حسين علي محفوظ

استاذ الدراسات الشرقية

كلية اللغات

جامعة بغداد

١٩٩٢/٩/٥

- مدخل -

منذ سنين عديدة كانت تلازمي فكرة السعي
للمساهمة في اثناء المكتبة الطبية العصبية العربية
الحديثة. حيث ان النتاج الفكري في هذا التخصص نزر .
في مقدمة القلائك الذين ألفوا فيه المرحوم الاستاذ
الدكتور هاشم الوتري والاستاذ الدكتور صادق الهلالي
والمرحوم الاستاذ الدكتور طارق ابراهيم حمدي وهم من العراق
وكذلك الاستاذ الدكتور هشام بكداش من سوريا وأجلاء اخرون
غيرهم.

ولقد سرني كثيرا ما أبلغني به الاخ الاستاذ الدكتور
أشرف الكردي امين عام اتحاد الاطباء العرب للعلوم
العصبية بأن الاتحاد عازم على اغناء المكتبة الطبية
العصبية العربية بمؤلفات يشارك بها متخصصون عرب.
ورحب بكتابي المترجم «الموجز المصور لفحص الجهاز
العصبي».

يحتاج المتخصص في علم الاعصاب بكافة فروع
الى ما يسهل عليه مهمة الكتابة ويمهد له الطريق وذلك
بتوفير معجم مختص يمكن له الاستعانة به بأقل وقت
وجهد ممكنين. وعسى ان يساهم هذا المعجم في تحقيق
ذلك.

لقد اعتمدت اعتمادا كبيرا على المعجم الطبي الموحد الذي يعتبر الاساس في المصطلحات واعانني قاموس حتيّ الطبي حيث كنت اجد فيه ضالتي في احيان عديدة. وكذلك كان «المورد» موردا دافقا لا يمكن الاستغناء عنه. واستعنت ببعض القواميس الطبية واللغوية الاخرى.

كان اساس المصطلحات الذي اعتمدت عليه هو كتاب «العلوم العصبية السريرية» لمؤلفه روزنبرك حيث يضم هذا الكتاب الموسوعي كافة التخصصات العصبية الاساسية والسريرية.

رتبت المعجم على الحروف الهجائية الانجليزية وسعيت ان يكون التسلسل هجائيا الى اخر حرف في الكلمة. وضمنته في نهايته صورا توضيحية عديدة فيها اكمال لنواقص في المصطلحات لم تدرج في المعجم.

ومهما بلغ المعجم من الكمال فانه لا يسعف طالبيه بكل المصطلحات فهم بلاشك بحاجة احيانا للرجوع الى المعاجم والقواميس الاكثر شمولية.

أمل ان يكون هذا المعجم مساهمة متواضعة ذات نفع للمعنيين وحسبي ان «انجو من اللوم» على حد قول جنسن.

وختاماً اقدم جزيل شكري وامتناني للفاضل
الدكتور جعفر باقر الدجيلي مدير دار الحكمة للطباعة
والنشر في جامعة بغداد، والعاملين معه. وفق الله
الجميع لنفع الناس.

عد الهادي الخليلي

١٩٩٢/٩/٤

A

<i>Abdominal reflexes</i>	منعكسات البطن
<i>Abducens nerve</i>	العصب المبعد
<i>Abduct</i>	يبعد
<i>Abduction</i>	تبعيد
<i>Aberrant regeneration</i>	التجدد الزائغ
<i>Aborted</i>	مجهضة
<i>Ablative procedures</i>	اجراءات الاجتثاث
<i>Abscess</i>	خراج
<i>Acceleration injuries</i>	اصابات التسارع
<i>Accomodation</i>	تكيف
<i>Achilles reflex</i>	منعكس العرقوب
<i>Acoustic canal</i>	القناة السمعية
<i>Acoustic neuroma</i>	عصبوم سمعي (ورم العصب السمعي)
<i>Acquired</i>	مكتسب
<i>Acromegaly</i>	ضخامة النهايات
<i>Acuity, visual</i>	حدة البصر
<i>Acupuncture</i>	الوخز الابري
<i>Acute</i>	حاد
<i>Acute alcoholic poisoning</i>	التسمم الكحولي الحاد
<i>Addiction</i>	ادمان

<i>Adduct</i>	يقرب
<i>Adduction</i>	تقريب
<i>Adductor magnus</i>	العضلة المقربة الكبرى
<i>Adductor pollicis</i>	العضلة مقربة الابهام
<i>Adenoma</i>	غدوم (ورم دهني)
<i>sebaceum</i>	ورم دهني غدي
<i>acidophilic a.</i>	غدوم حميض
<i>basophilic a.</i>	غدوم أسيس
<i>Adrenal</i>	كظري
<i>Adrenergic</i>	ادرينالي الفعل
<i>Adrenocorticotrophic</i>	موجه قشر الكظر
<i>Affect</i>	وجدان
<i>Afferent</i>	مورد
<i>Agenesis</i>	لا تكون
<i>Aggravating</i>	مفاقمة
<i>Agrammatism</i>	حبسة نحوية
<i>Akinetic mutism</i>	خرس لا حركي
<i>Akinesthesia</i>	فقد حس الحركة
<i>Alalia</i>	بكاهه
<i>Alexia</i>	الاقرائية
<i>Alternating motion rate</i>	سرعة الحركة المتناوبة
<i>Amaurosis fugax</i>	كمنه وقتية (عمى وقتي)
<i>Ambulatory</i>	متجول
<i>Amblyopia</i>	غمش
<i>Amenorrhea</i>	ضهى

<i>Amnesia</i>	نساوة (نسيان)
<i>anterograde</i>	نساوة اللاحق
<i>global</i>	نساوة شاملة
<i>retrograde</i>	نساوة السابق
<i>transient</i>	نساوة وقتية
<i>Amplitude</i>	مدى
<i>Amyloidosis</i>	الداء النشواني
<i>Amyotrophic lateral sclerosis</i>	التصلب الوحشي الضامر
<i>Anal sphincter</i>	عاصرة الشرج
<i>Analeptic</i>	مُنْعَش
<i>Analgesic</i>	مسكن
<i>Anastomosis</i>	تفاغر، مفاغرة
<i>Anencephaly</i>	لادماغية
<i>Aneurysm</i>	ام الدم
<i>berry</i>	التوتية
<i>saccular</i>	الكيسية
<i>Angiography</i>	تصوير الاوعية
<i>Angioma</i>	وعاؤوم
<i>Angiomatosis</i>	ورام وعائي
<i>Anisocoria</i>	تفاوت الحدقتين
<i>Ankle</i>	الكاحل
<i>Ankylosing spondylitis</i>	التهاب الفقار الرثياني
<i>Annulus fibrosus</i>	الحلقة الليفية
<i>Anosmia</i>	الخُشام
<i>Anoxia</i>	عوز الاوكسجين

<i>Ante flexion</i>	ثنفي امامي
<i>Anterior horn cells</i>	خلايا القرن الامامي
<i>Anterior roots</i>	الجذور الامامية
<i>Anticoagulants</i>	مضاد التخثر
<i>Anticonvulsants</i>	مضاد الاختلاج
<i>Antidepressants</i>	مضاد الاكتئاب
<i>Antidiuretic</i>	مضاد الأيالة
<i>Antidromic</i>	معاكس المسيرة
<i>Antipsychotic</i>	مضاد الذهان
<i>Anxiety</i>	قلق
<i>Anton syndrome</i>	متلازمة انتون
<i>Apraxic</i>	مرعب
<i>Aphasia</i>	حبسة
<i>Broca</i>	بروكا
<i>fluent</i>	مسترسلة
<i>jargon</i>	راطنة
<i>motor</i>	حركية
<i>nominal</i>	التسمية
<i>nonfluent</i>	غير المسترسلة
<i>receptive</i>	الادراك
<i>Apholoxia</i>	سكتة
<i>Aqueduct</i>	مسالك
<i>stenosis</i>	تضييق
<i>Arachnoid</i>	العنكبوتية
<i>cyst</i>	كيس

<i>granulation</i>	التحبيب العنكبوتي
<i>Arachnoiditis</i>	التهاب العنكبوتية
<i>Areflexia</i>	فقد المنعكسات
<i>Arhinencephaly</i>	بلا دماغ شمّي
<i>Artefact</i>	خادعة
<i>Argyll Robertson pupils</i>	حذقة ارجايك روبرتسن
<i>Arnold Chiari malformation</i>	شو هارنولد كيارى
<i>Arteriosclerosis</i>	تصلب شرياني
<i>Arterio venous angioma</i>	وعاؤوم شرياني وريدي
<i>Artery</i>	شريان
<i>basilar</i>	قاعدي
<i>carotid</i>	سباتي
<i>cerebellar</i>	مخيخي
<i>cerebral</i>	مخي
<i>meningeal</i>	سحائي
<i>retinal</i>	شبيكي
<i>vertebral</i>	فقري
<i>Arthritis</i>	التهاب المفاصل
<i>Ascending</i>	الصاعدة
<i>Associated movements</i>	الحركات المصاحبة
<i>Astereognosis</i>	عمه التجسيم
<i>Asterixis</i>	اللاثباتية
<i>Astrocyte</i>	خلية نجمية
<i>Astrocytoma</i>	النجوم، ورم النجيمات
<i>Asymetry</i>	عدم التناظر

<i>Ataxia</i>	رنح
<i>Athetosis</i>	الكنح
<i>Atlas</i>	الفهقة
<i>Atlanto axial</i>	الفقي المحوري
<i>Atlanto occipital</i>	الفقي القذالي
<i>Atonic</i>	عديمة التوتر
<i>Atrophy</i>	ضمور
<i>Atropin</i>	اتروبين
<i>Attention</i>	انتباه
<i>Attenuation</i>	تضعيف
<i>Audiometry</i>	قياس السمع
<i>Auditory</i>	السمعي
<i>Auditory evoked potential</i>	الكوامن المنارة السمعية
<i>Auricular nerve , great</i>	العصب الاذني الكبير
<i>Auscultation</i>	تسمع
<i>Autoimmune</i>	منبع للذات
<i>Automatic</i>	تلقائية
<i>Autonomic</i>	المستقل
<i>Aura</i>	اورة
<i>Avascular</i>	لاوعائية
<i>Axillary nerve</i>	العصب الابطي
<i>Axolemma</i>	غمد المحوار
<i>Axoplasm</i>	جبله المحوار
<i>Axon</i>	المحوار
<i>Axontmesis</i>	تمزق المحوار

B

<i>Babinski sign</i>	علامة بابنسكي
<i>Background</i>	خلفيه
<i>Bacterial</i>	جرثومي
<i>Balance</i>	توازن
<i>Baroreceptors</i>	مستقبلات الضغط
<i>Barbiturate</i>	بربتورات
<i>Basal</i>	قاعدي
<i>Basal ganglia</i>	العقد القاعدية
<i>Basilar artery</i>	الشريان القاعدي
<i>Battle's sign</i>	علامة باتل
<i>Bed ridden</i>	طريح الفراش
<i>Beevors sign</i>	علامة بيفر
<i>Bell's palsy</i>	شلك بل
<i>Bell's phenomenon</i>	ظاهرة بل
<i>Benedikts syndrome</i>	متلازمة بندكت
<i>Biceps</i>	ذات الرأسين
<i>Bilateral</i>	بالجانبيين
<i>Binocular</i>	بالعينين
<i>Biofeed back</i>	تلقين حيوي راجع
<i>Biopsy</i>	خزعة

<i>Bipolar</i>	ذو القطبين
<i>Bitemporal</i>	الجانبين الصدغيين
<i>Bitemporal hemianopia</i>	عمى صدغي مزدوج
<i>Bladder</i>	مثانة
<i>Bleeding</i>	نزف
<i>Blepharospasm</i>	تشنج الجفن
<i>Blind spot</i>	النقطة العمياء
<i>Blindness</i>	العمى
<i>Blink reflex</i>	منعكس الوميض
<i>Blood Brain Barrier</i>	حائل دموي دماغي
<i>Blood dyscrasia</i>	اعتلال دموي
<i>Blurring</i>	تضبيب
<i>Board like</i>	يشبه الخشب
<i>Bone erosion</i>	تآكل عظمي
<i>Botulism</i>	التسمم الوشيقي
<i>Bowel control</i>	سيطرة الامعاء
<i>Brachia</i>	عضدة
<i>Brachial neuritis</i>	التهاب الاعصاب العضدية
<i>Brachial plexus</i>	الظفيرة العضدية
<i>Brachialis m.</i>	العضلة العضدية
<i>Brachioradialis m.</i>	العضلة العضدية الكعبرية
<i>Brachycephaly</i>	قصر الرأس
<i>Bradycardia</i>	بطء القلب
<i>Bradykinesia</i>	بطء الحركة
<i>Brain</i>	دماغ

<i>Brain abscess</i>	خراج الدماغ
<i>Brain death</i>	موت الدماغ
<i>Brain edema</i>	وذمة الدماغ
<i>Brain hypoxia</i>	نقص التأكسج الدماغى
<i>Brain infarction</i>	احتشاء الدماغ
<i>Brain scan</i>	تفريسة الدماغ
<i>Brain stem</i>	جذع الدماغ
<i>Brain tumour</i>	ورم الدماغ
<i>benign</i>	حميدة
<i>congenital</i>	ولادية
<i>malignant</i>	خبيثة
<i>Bregma</i>	هامة
<i>Broca's aphasia</i>	حبسة بروكا
<i>Brown Sequard Syndrome</i>	متلازمة براون سيكارد
<i>Brudzinski sign</i>	علامة برودزنسكى
<i>Bruising</i>	تكدم
<i>Bruit</i>	لُحْط
<i>Buccal</i>	فموى
<i>Bulb</i>	بصلة
<i>Burrhole</i>	ثقب المنقب
<i>Bypass</i>	مجازة

C

<i>Cafe-au-lait spots</i>	بقع القهوة - حليب
<i>Calcarine</i>	مهمازي
<i>Calf muscles</i>	عضلات الربلة
<i>Calloso marginal</i>	حافة الثفني
<i>Caloric vestibular stimulation</i>	الاختبار السعري الدهليزي
<i>Calvarium</i>	الجمجمة
<i>Canthus</i>	لحاظ
<i>Caput succidaneum</i>	بديك الرأس
<i>Carotid</i>	سياتي
<i>Carotid bifurcation</i>	انشعاب السياتي
<i>Carotid bruit</i>	لغط سياتي
<i>Carotid bulb</i>	بصلة السياتي
<i>Carotid siphon</i>	مَنعَب السياتي
<i>Carotid plexus</i>	الظفيرة السياتية
<i>Carpal tunnel syndrome</i>	متلازمة النفق الرسغي
<i>Cataract</i>	ساد
<i>Catatonic schizophrenia</i>	الفصام الجمودي
<i>Catheterisation</i>	قنطرة
<i>Cauda equina</i>	ذيل الفرس
<i>Caudate nucleus</i>	لذواة المذنبة

<i>Causalgia</i>	الحرقاق
<i>Cavernous sinus</i>	الجيب الكهفي
<i>Central connections</i>	الارتباطات المركزية
<i>Central cord syndrome</i>	متلازمة مركز الحبل الشوكي
<i>Central nervous system</i>	الجهاز العصبي المركزي
<i>Central paresis</i>	الخلل المركزي
<i>Central pathways</i>	المسالك المركزية (السبل)
<i>Central retinal vessels</i>	اوعية الشبكية المركزية
<i>Central scotoma</i>	عمتمة مركزية
<i>Cephalad</i>	رأسيا
<i>Cephalocele</i>	قيلة دماغية
<i>Cephalhematoma</i>	ورم الرأس الدموي
<i>Cerebellar hemisphere</i>	نصف كرة المخيخ
<i>Cerebellar peduncle</i>	سويقة المخيخ
<i>Cerebellar tonsil</i>	لوزة المخيخ
<i>Cerebello pontine angle</i>	الزاوية المخيخية الجسرية
<i>Cerebellum</i>	المخيخ
<i>Cerebral</i>	مخي
<i>Cerebral blood flow</i>	جريان دم المخ
<i>Cerebral cortex</i>	قشرة المخ
<i>Cerebral death</i>	موت المخ
<i>Cerebral infarction</i>	احتشاء المخ
<i>congenital</i>	شكل مخي
<i>Cerebral perfusion Pressure</i>	ضغط التروية المخي
<i>Cerebral silence</i>	صمت دماغي

<i>Cerebritis</i>	التغاب المخ
<i>Cerebrospinal fluid</i>	السائل المخي النخاعي
<i>Cerebrovascular</i>	مخّي وعائي
<i>Cerebrum</i>	مخ
<i>Cervical cord</i>	الحبل العنقي
<i>Cervical myelopathy</i>	اعتلال نخاعي رقبّي
<i>Cervical spondylosis</i>	فُقرار رقبّي
<i>Cherry red macula</i>	البقعة الصفراء الكرزبية الحمراء
<i>Chiasma</i>	التصالب
<i>Chiasmatal glioma</i>	ورم التصالب الدبقي
<i>Cholinergic</i>	كولينّي الفعل
<i>Cholinesterase inhibitors</i>	مثبط الكولين استريز
<i>Chondroma</i>	عُضْرُوم
<i>Chordoma</i>	حبلُوم
<i>Chorda tympani</i>	حبل الطبل
<i>Chorea</i>	رَقِص
<i>Choreoathetosis</i>	الرقصية الكنعية
<i>Choroid plexus</i>	الظفيرة المشيمية
<i>Choroid plexus papilloma</i>	حُليْموم الظفيرة المشيمية
<i>Chromophobe</i>	كاره اللون
<i>Circle of Willis</i>	دائرة ويليس
<i>Circumduction</i>	تدوير
<i>Cistern</i>	صهريج
<i>Cisternography</i>	تنظير الصهريج
<i>Clasp knife reflex</i>	منعكس مديّة الجيب

<i>Cleidocranial dysostosis</i>	سوء التعميم الترقوي الفحفي
<i>Clivus</i>	مَحْدَر
<i>Clonus</i>	رمع
<i>Closed head injury</i>	اصابة الرأس المغلقة
<i>Clouding of consciousness</i>	تغميم الوعي
<i>Cluster headache</i>	الصداع العنقودي
<i>Cochlea</i>	القوقعة
<i>Cog wheel rigidity</i>	صمك العجلة المسننة
<i>Cognition</i>	إِسْتِعْرَاف
<i>Collateral circulation</i>	دوران رَدْف
<i>Colliculi</i>	الأكيمات
<i>Colloid bodies</i>	الاجسام الغروانية
<i>Colloid cyst</i>	كيس غرواني
<i>Clonic phase</i>	الطور الرمعي
<i>Coma</i>	سبات
<i>Coma scale</i>	مقياس السبات
<i>Commisure</i>	صوار
<i>Common carotid artery</i>	الشريان السباتي العام
<i>Common peroneal</i>	الشظوي العام
<i>Communicating hydrocephalus</i>	مَوْه الرأس المتصل
<i>Comprehension</i>	ادراك
<i>Compression</i>	انضغاط
<i>Conduction</i>	توصيل
<i>Confrontation</i>	مواجهة
<i>Confusion</i>	تخليط

<i>Congenital</i>	خلفي
<i>Conjugate</i>	مقترنة
<i>Conjugate ocular movement</i>	حركة المقلة المقترنة
<i>Consensual reaction</i>	الاستجابة الاتفاقية
<i>Consensual light reflex</i>	منعكس الضوء الاتفاقي
<i>Contralateral</i>	بالجانب المقابل
<i>Contrast</i>	تباين
<i>Countre coup</i>	رَجْعُ الضربة
<i>Contracture</i>	تَقْفَع
<i>Converge</i>	يتقارب
<i>Convexity</i>	تحدب
<i>Convolutional</i>	تلفيفي
<i>Convulsion</i>	اختلاج
<i>Cord</i>	حبل
<i>Cordotomy</i>	بَضْعُ الحبل الشوكي
<i>Corneal reflex</i>	منعكس القرنية
<i>Coronal</i>	اكيلاني
<i>Corpus callosum</i>	الجسم الثفني
<i>Cortex</i>	قشرة
<i>Cortico spinal</i>	قشري نخاعي
<i>Cortico steroid</i>	سترويد قشري
<i>Cranial</i>	القحفي
<i>Craniectomy</i>	قطع القحف
<i>Cranio facial dysostosis</i>	سوء التعضم القحفي الوجهي
<i>Cranio pharyngioma</i>	ورم قحفي بلعومي

<i>Cranio plasty</i>	رأب القحف
<i>Cranio synostosis</i>	تَحصُّمُ التداريز الباكر
<i>Craniotomy</i>	حَجَّ القحف
<i>Craniocerebral</i>	قِحْفِي مَخِي
<i>Cranio vertebral</i>	قحفِي فقري
<i>Cranium bifidum</i>	قحف مشقوق
<i>Cribri form plate</i>	صفيحة مصفوية
<i>Crista galli</i>	عرف الديك
<i>Crushing</i>	هرسي
<i>Cupping</i>	تقعر
<i>Cyst</i>	كيسة
<i>arachnoid</i>	عنكبوتية
<i>congenital</i>	ولادية
<i>colloid</i>	غروانية
<i>dermoid</i>	جلدانية
<i>hydatid</i>	عدارية
<i>porencephalic</i>	مَسَمُّ دماغِي

D

<i>Dancing eyes</i>	العيون الراقصة
<i>Dandy Walker cyst</i>	كيس داندي ووكر
<i>Dead feeling</i>	فقدان الحس
<i>Deafness</i>	الصمم
<i>Death, brain</i>	موت الدماغ
<i>Debilitated</i>	موهن، ضعيف
<i>Deceleration</i>	تناطؤ
<i>Derebrate rigidity</i>	صلب فصل المخ
<i>Deficit</i>	عجز
<i>Deflections</i>	مَمِيل
<i>Degeneration</i>	تنكس
<i>Dehydration</i>	تَجْفَاف
<i>Delerium</i>	هذيان
<i>Delerium tremens</i>	هذيان ارتعاشي
<i>Deltoid</i>	العنقطة الدالية
<i>Delusion</i>	تدهم
<i>presenile</i>	حرف صَمِّي
<i>senile</i>	حرف شيخوخي
<i>Deminalisation</i>	زوال التمعدن
<i>Demyelination</i>	زوال النخاعين

<i>Dendrites</i>	تَعَصَّنَات
<i>Denervation</i>	زوال التعصيب
<i>Depression</i>	اكتئاب
<i>Depressed fracture</i>	كسر منخسف
<i>Dermal sinus</i>	جيب جلدي
<i>Dermatomes</i>	قطاع جلدي
<i>Dermoid</i>	جلداني
<i>Dermatomyositis</i>	التهاب الجلد والعضل
<i>Destructive</i>	مخربة
<i>Detrusor muscle</i>	العضلة الدافقة
<i>Developmental milestones</i>	صوى التنامي
<i>Diabetes</i>	الداء السكري
<i>Diabetes insipidus</i>	البؤالة التَفِيْهة
<i>Diabetic neuropathy</i>	اعتلال الاعصاب السكري
<i>Diabetic ophthalmoplegic</i>	شكل العين السكري
<i>Diadochokinesia</i>	تناوبية الحركات
<i>Diagnostic procedures</i>	الاجراءات التشخيصية
<i>Dialysis encephalopathy</i>	اعتلال الدماغ الديالي
<i>Diaphragma sellae</i>	حجاب السرج
<i>Diaphragmatic paralysis</i>	شكل الحجاب
<i>Diastatic fracture</i>	كسر انشطاري
<i>Diastomato myelia</i>	انشطار النخاع
<i>Diencephalon</i>	الدماغ البيني
<i>Differential-Diagnosis</i>	التشخيص التفريقي
<i>Diffuse</i>	منتشر

<i>Digital subtraction angiography</i>	تلويح الاوعية الرقمي الطرحي
<i>Dimmness</i>	عتمة
<i>Diploic vein</i>	وريد خلال اللوحتين
<i>Diplopia</i>	شفع
<i>Dislocation</i>	خلع
<i>Disc herniation</i>	القرص انفتاق القرص
<i>Discography</i>	تصوير القرص
<i>Discomfort</i>	انزعاج
<i>Disconjugate</i>	خلك الاقتران
<i>Disorder</i>	اضطراب
<i>Disoriented</i>	تِيهان
<i>Dissecting aneurysm</i>	ام الدم المُسلخة
<i>Disseminated necrotising leukodystrophy</i>	حثل المادة البيضاء الناخر المنتشر
<i>Disseminated sclerosis</i>	التصلب المنتشر
<i>Dissociated</i>	متفارق
<i>Distal</i>	قاصي
<i>Distended</i>	متمدد
<i>Dizziness</i>	دُ وَاَمَ
<i>Dolls eyes movemens</i>	حركة عين الدمية
<i>Dominence</i>	سيادة
<i>Dorsal column</i>	العمود الظفري
<i>Dorsal root ganglion</i>	عقدة الجذر الظفري

<i>Dorsiflexion</i>	ثني خلفي
<i>Dorsum sellae</i>	ظهر السرج
<i>Drooling</i>	سيلان اللعاب
<i>Drop foot</i>	قدم ساقطة
<i>Drowsiness</i>	نعاس
<i>Drug intoxication</i>	التسمم الدوائي
<i>Drusen</i>	براريق
<i>Duchennes dystrophy</i>	سخل دوشين
<i>Dura</i>	الجافية
<i>Dura mater</i>	الام الجافية
<i>Dural sac</i>	كيس الجافية
<i>Dural sinus</i>	جيب الجافية
<i>Dysarthria</i>	رئية
<i>Dyscalculia</i>	خلك الحساب
<i>Dysdiadochokinesia</i>	خلك تناوبية الحركات
<i>Dysesthesia</i>	خلك الاحساس
<i>Dysfunction</i>	خلك وظيفي
<i>Dysgerminoma</i>	نتشوم
<i>Dysgraphia</i>	خلك الكتابة
<i>Dyskinesia</i>	عسر الحركة
<i>Dyslexia</i>	خلك القراءة
<i>Dysmetria</i>	خلك القياس
<i>Dysostosis</i>	سوء التعظم
<i>Dysphagia</i>	عسر البلع
<i>Dysphasia</i>	عسر الكلام

Dysraphism

خلط القى

Dyssynergia

خلك التآزر

Dystaxia

تخبط الحركة

Dystrophy

سغل

Duchenne

سغل دوشين

Facioscapulohumeral

السغل الوجهي الكتفي العضدي

limb girdle

سغل حزام الطرف

myotonic

سغل العضل التوتري

E

<i>Ear</i>	اذن
<i>Edema</i>	وذمة
<i>Edinger Westphal</i>	ادنكروبيستفال
<i>Efferent</i>	الصادر
<i>Effusion</i>	انصباب
<i>Elbow</i>	المرفق
<i>Electrocardiography</i>	تخطيط كهربائية القشرة
<i>Electrode</i>	مَسْرَى
<i>Electroencephalography</i>	تخطيط كهربائية الدماغ
<i>Electromyography</i>	تخطيط كهربائية العضلات
<i>Electronystagmography</i>	تخطيط الرأفة الكعبرائي
<i>Electrophysiologic tests</i>	الاختبارات الكهروفيزيولوجية
<i>Elicited</i>	تظهر للعيان
<i>Elimination</i>	إطراح
<i>Embolism</i>	انصمام
<i>Emissary vein</i>	وريد مَشْبَر
<i>Emptying</i>	تفريغ
<i>Empty sella syndrome</i>	متلازمة السرج الفارغ
<i>Encephalitis</i>	التغاب الدماغ
<i>Encephalocele</i>	قيلة دماغية

<i>Encephalomeningitis</i>	التهاب الدماغ والسحايا
<i>Encephalomyelitis</i>	التهاب الدماغ والنخاع
<i>Encephalopathy</i>	اعتلال الدماغ
<i>Encephalotrigeminal angiomas</i>	ورام وعائي دماغي وجهي وجهي
<i>End organ</i>	عضو انتهائي
<i>End point nystagmus</i>	رأفة النقطة النهائية
<i>Enplaque</i>	لَوْحِي
<i>Enuresis</i>	بول الفراش
<i>Eosinophil adenoma granuloma</i>	غُدوم حَمِض حُبَيْبُوم حَمِض
<i>Epedermoid</i>	بَشْرَانِي
<i>Ependyma</i>	بطانة عصبية
<i>Ependymal cyst</i>	كيس البطانة العصبية
<i>Ependymoma</i>	ورم البطانة العصبية
<i>Epicondyle</i>	لُقْمِيَّة
<i>Epidural abscess</i>	خراج فوق الجافية
<i>Epidural hematoma</i>	ورم دموي فوق الجافية
<i>Epilepsy</i>	صرع
<i>Epileptogenic focus</i>	بُؤْرَة مُصْرِعِيَّة
<i>Epiloia</i>	تصلب درني
<i>Ergomet.</i>	تسجيل العمل
<i>Erosive</i>	تآكلي
<i>Ethmoid</i>	غَرْبَالِي
<i>Eversion</i>	شَنَف

<i>Evoked potentials</i>	الكوامن المثارة
<i>Exaggerated</i>	متضخمة
<i>Excitability</i>	استثارية
<i>Expansile</i>	متوسعة
<i>Exophthalmos</i>	جحوظ
<i>Expressive</i>	تعبيرى
<i>Expressionless</i>	عديم التعبير
<i>Extension</i>	بسط
<i>External occipital protuberance</i>	الناشرة القذالية الخارجية
<i>Extracerebral</i>	خارج المخ
<i>Extracranial</i>	خارج القحف
<i>Extradural</i>	خارج الجافية
<i>Extraocular</i>	خارج المقلة
<i>Extrapyramidal</i>	خارج الهرمي
<i>Extremety</i>	طرف
<i>Exudate</i>	نضح

F

<i>Face</i>	وجه
<i>Facial nerve</i>	العصب الوجهي
<i>Facial reflexes</i>	منعكسات الوجه
<i>Facial tic</i>	عرة وجهية
<i>Facioscapulohumeral</i>	وجهي كتفي عضدي
<i>Fainting</i>	غشي
<i>False</i>	كاذب
<i>Falx</i>	منجل
<i>Familial</i>	عائلي
<i>Far field Potential</i>	كوامن بعيدة الحقل
<i>Fasciculation</i>	تحزيم
<i>Fasciculus</i>	حزمة
<i>cuneatus</i>	الحزمة الأسفينية
<i>gracilis</i>	الحزمة الدقيقة
<i>medial longitudinal</i>	الحزمة الطولية الانسية
<i>Fatigability</i>	تعويبة
<i>Febrile convulsion</i>	اختلاج حمي
<i>Feed back</i>	تلقيم راجع
<i>Femoral nerve</i>	العصب الفخذي
<i>Femoral neuropathy</i>	اعتلال العصب الفخذي

<i>Fetal hydantoin syndnome</i>	متلازمة الفايدنتوين الجنينية
<i>Fetus</i>	جنين
<i>Fiber</i>	ليف
<i>Fibrillation</i>	رجفان
<i>Fibromuscular dysplasia</i>	تشدن عضلي ليفي
<i>Fibroma</i>	ليفوم
<i>Fibrosarcoma</i>	عُرن ليفي
<i>Fibrosing myopathy</i>	اعتلال العضلات التليفية
<i>Fibrous dysplasia</i>	تشدن ليفي
<i>Fibrous meningioma</i>	سحاووم ليفي
<i>Filum terminale</i>	الخيطة الانتهائي
<i>Finger</i>	اصبع
<i>Fissure</i>	شق
<i>Fisted posture</i>	وضعة القبضة
<i>Fistula</i>	ناسور
<i>Fixation</i>	تثبيت
<i>Fixation nystagmus</i>	رأاة التثبيت
<i>Fixed dilated pupil</i>	حدقة ثابتة متوسعة
<i>Flaccid</i>	رخو
<i>Flatening</i>	تسطح
<i>Flexion</i>	ثني
<i>Flexor digitorum</i>	قابضة الاصابع
<i>Flexor pollicis</i>	قابضة الابهام
<i>Flexor carpi radialis</i>	المُثنية الكعبرية للرُسخ
<i>Flexor carpi ulnaris</i>	المُثنية الزندية للرُسخ

<i>Flexor</i> pasm	ثني شنجي
<i>Flick</i>	نقرة
<i>Floopy baby syndrome</i>	متلازمة الرضيع اللين
<i>Fluoroscopy</i>	التظير التألقي
<i>Focal</i>	بؤري
<i>Focal epilepsy</i>	صرع بؤري
<i>Following movement</i>	حركات تتبعية
<i>Fontanel</i>	يافوخ
<i>Foot</i>	قدم
<i>Foramen jugulare</i>	الثقبة الوُداجية
<i>Foramen magnum</i>	الثقبة العظمى
<i>Foramen of Monro</i>	ثقبة مونرو
<i>Foramen ovale</i>	الثقبة البيضوية
<i>Foramen spinosum</i>	الثقبة الشوكية
<i>Foramenotomy</i>	بضع الثقبة
<i>Forearm</i>	ساعد
<i>Forced</i>	قسري
<i>Forehead</i>	جبهة
<i>Fornix</i>	قنبو
<i>Fortification spectra</i>	طيف التحصين
<i>Fossa</i>	حفرة
<i>Frequency</i>	تردد
<i>Frontal</i>	جبهوي
<i>Frontal horn</i>	القرن الجبهوي
<i>Frontal lobe</i>	الفص الجبهوي

Frontal pole

القطب الجبهي

Frontal sinus

الجيب الجبهي

Frontalis muscle

العضلة الجبهوية

Functional

وظيفي

Fundoscope

منظار قاع العين

Fundoscopy

تنظير قاع العين

Fundus oculi

قاع العين

Fungal

فُطري

Furrow

أُخدود

Fusiform

مغزلي

f-wave

موجة ف

G

<i>Gag reflex</i>	منعكس الكحام
<i>Gait</i>	مشية
<i>Gamma globulin</i>	غاماغلوبولين
<i>Ganglion</i>	عُقْدَة
<i>Ganglioglioma</i>	دَبْقُوم عُقْدِي
<i>Ganglionectomy</i>	استئصال العقدة
<i>Ganglion blocking agent</i>	عامل مُحَصِر العقدة
<i>Gasserian ganglion</i>	عقدة غَاسِر
<i>Gastrocnemius</i>	عضلة الساق
<i>Gate control theory</i>	نظرية تَحْكَم البوابة
<i>Gaze</i>	حَمْلَقَة
<i>Gemistocyte</i>	الخلية المضاعفة
<i>Genetic</i>	وراثي
<i>Geniculate body</i>	الجسم الرُكْبِي
<i>Genu</i>	رُكْبَة
<i>Germ cell tumour</i>	ورم الخلية الجنينية
<i>Germinoma</i>	ورم أنبثاتي
<i>Gibbus</i>	حَدْبَة
<i>Giant aneurysm</i>	ام الدم العملاقة
<i>Gigantism</i>	العَمْلَقَة

<i>Glasgow coma scale</i>	مقياس كلاسكو للسبات
<i>Glaucoma</i>	زَرَقْ
<i>Glia</i>	دَبَقْ
<i>Glial cells</i>	خلايا دَبَقِيَّة
<i>Glial fibrillary acidic protein</i>	البروتين الحَمِضُ اللُّيْفِي الدَّبِقِي
<i>Glioblastoma multiforme</i>	ورم الارومة الدبقية عديد الأشكال
<i>Glioma</i>	دَبِقُوم
<i>Gliosis</i>	دباق
<i>Globe</i>	كرة
<i>Globus pallidus</i>	الكرة الشاحبة
<i>Glomus tumour</i>	ورم كُبِّي
<i>Glossal</i>	لساني
<i>Glosso pharyngeal nerve</i>	العصب اللساني البلعومي
<i>Glosso pharyngeal neuralgia</i>	الم العصب اللساني البلعومي
<i>Glutamate</i>	غلوتامات
<i>Graft</i>	طُعْمٌ
<i>Gluteus</i>	أَلْثُويَّة
<i>Grandmal epilepsy</i>	الصرع الاكبر
<i>Granuloma</i>	حبيبوم
<i>eosinophilic</i>	حبيبوم حَمِضِ
<i>Granulomatous</i>	حبيبومي
<i>Graphesthesia</i>	ادراك المخططات
<i>Grasp reflex</i>	منعكس الأطباق
<i>Gray matter</i>	المادة السنجابية

Grimacing

تَكَشَّر

Grip

قبضة

Growing skull fracture

كسر الجمجمة النامي

Growth factor

عامل النمو

Growth hormone

هورمون النمو

Gullain Barre Syndrome

متلازمة كالين باره

Gyrus

تلفيف

angular

التلفيف الزاوي

cinguli

التلفيف الحزامي

rectus

التلفيف المستقيم

H

<i>Habenula</i>	العنّان
<i>Hallucination</i>	هَلَس
<i>Hamartoma</i>	ورم "عائبي
<i>Hamstring</i>	أوتارالمأبض
<i>Handedness</i>	اليديوية
<i>Handicap</i>	عَوَق
<i>Head</i>	رأس
<i>Headache</i>	صداع
<i>Hearing</i>	سَمْع
<i>Heat stroke</i>	ضربة الحرارة
<i>Heel</i>	عَقَبُ
<i>Heel to knee - test</i>	اختبار العقب الى الركبة
<i>Hemangioblastoma</i>	وعاؤومٌ رومي
<i>Hemangioma</i>	وعاؤوم دموي
<i>Hematoma</i>	ورم دموي، دَمِيُوم
<i>extradural</i>	خارج الجافية
<i>intracerebral</i>	داخل المخ
<i>subdural</i>	تحت الجافية
<i>Hematomyelia</i>	ورم دموي نخاعي
<i>Hemianopia</i>	عمى شقّي

<i>Hemiballismus</i>	انتفاض شقي
<i>Hemifacial spasm</i>	تشنج شقي وجهي
<i>Hemiparesis</i>	خزل شقي
<i>Hemiplegia</i>	فالج
<i>Hemisensory loss</i>	فقدان الحس الشقي
<i>Hemisphere</i>	نصف الكرة
<i>Hemorrhage</i>	نزف
<i>Hereditary ataxia</i>	رُخ وراثي
<i>Herniated disc</i>	فتق القرص
<i>Herniation syndrome</i>	متلازمة إفتاق
<i>Herpes simplex</i>	حلا بسيط
<i>Herpes Simplex encephalitis</i>	التعاب الدماغ الحلي البسيط
<i>Herpes zoster</i>	حلا منطقي
<i>Higher centres</i>	المراكز العليا
<i>Higher intellectual functions</i>	الوظائف العقلية العليا
<i>Hip</i>	ورك
<i>Hippocampus</i>	الخصين
<i>Histiocytosis X</i>	كثرة المنسجات
<i>Hoarseness</i>	بُحّة
<i>Hoffman sign</i>	علامة هوفمان
<i>Holmes-Adie pupil</i>	حدقة هولمز أدي
<i>Holoprosencephaly</i>	الدماغ المُقَدّم الكامل
<i>Homonymous hemianopia</i>	عمى نصفي مائل
<i>Hopping</i>	الوثب
<i>Horner's syndrome</i>	متلازمة هورنر

<i>Horse radish peroxidase</i>	بيروكسيداز الفجل الحار
<i>Huntington chorea</i>	رَقْصُ هَنْتِنِغْتِن
<i>Hydatid disease</i>	مرض العُداري
<i>Hydranencephaly</i>	استسقاء الرأس
<i>Hydrocephalus</i>	مَوْهَ الرأس
<i>arrested</i>	مَوْهَ الرأس المتوقف
<i>congenital</i>	مَوْهَ الرأس الولادي
<i>communicating</i>	مَوْهَ الرأس المتصل
<i>exvacuo</i>	مَوْهَ الفراغ
<i>noncommunicating</i>	مَوْهَ الرأس المسدود
<i>normal pressure</i>	مَوْهَ الرأس طبيعي الضغط
<i>Hydromyelia</i>	مَوْهَ النخاع
<i>Hyperalgesia</i>	فَرَطُ التألم
<i>Hyperesthesia</i>	فَرَطُ الحسِّ
<i>Hyperextension</i>	فَرَطُ التمديد
<i>Hyperflexion</i>	فَرَطُ الثني
<i>Hyperkinesia</i>	فَرَطُ الحراك
<i>Hyperreflexia</i>	فَرَطُ الدنغكسات
<i>Hypertension</i>	فَرَطُ ضغط الدم
<i>Hyperthermia</i>	فَرَطُ الحرارة
<i>Hypertrophy</i>	ضخامة
<i>Hyperventilation</i>	فِرط التهوية
<i>Hypnosis</i>	تنويم
<i>Hypnotic</i>	مُنوِّم
<i>Hypoesthesia</i>	نَقْصُ الحسِّ

Hypoglossal nerve

العصب تحت اللساني

Hypophysis

النخَامَى

Hypophysectomy

استئصال النخَامَى

Hypothalamus

الوطَاءُ

Hypothenar

الضِرَّة

Hypothermia

نقص الحرارة

Hypotonia

نقص التوتر

Hypoxia

نقص التأكسج

Hysteria

هَرَأَع

I

<i>Iatrogenic</i>	علاجي المنشأ
<i>Ictus</i>	نشبه
<i>Idiopathic</i>	غامض
<i>Iliac</i>	حرقفي
<i>Imaging,</i> <i>Magnetic resonance</i>	التصوير الرنيني المغناطيسي
<i>Immune system</i>	جهاز المناعة
<i>Impedance</i>	المحوقة
<i>Impinge</i>	حصر
<i>Impotence</i>	عنانة
<i>Impulse</i>	دُفعة
<i>Incision</i>	شق
<i>Incongruous</i>	متنافر
<i>Incontinence</i>	سلس
<i>Incoordination</i>	لاتناسق
<i>Indentation</i>	تثلم
<i>Index</i>	منسب
<i>Indications</i>	دواعي، استطبائيات
<i>Infancy</i>	سين الرضاع
<i>Infarction</i>	احتشاء

<i>Infectious</i>	خَمَجِي
<i>Infiltration</i>	إِرْتِشَاح
<i>Inferior oblique</i>	المائلة السفلى
<i>Inhibitory post synaptic potential</i>	الكامن المثار المثبط بعد المِشْبِكِي
<i>Iniiencephaly</i>	إِنْقِذَالِ الدِّمَاغِ
<i>Inion</i>	القَمْحَدُوءَة، نقطة القفا
<i>Injury</i>	إِصَابَة
<i>Immervation</i>	تَعْصِيب
<i>Insertion</i>	مِغْرَز
<i>Insomnia</i>	أَرْق
<i>Insula</i>	جَزِيرَة
<i>Intensive care unit</i>	وحدة العناية المركزة
<i>Intention tremor</i>	رعشة قَصْدِيَة
<i>Interference</i>	تَدَاخُل
<i>Internal auditory canal</i>	القناة السمعية الباطنة
<i>Internal auditory meatus</i>	الصِمَاخِ السَّمْعِي الباطني
<i>Internal capsule</i>	المحفظة الداخلية
<i>Internal carotid artery</i>	الشريان السباتي الباطن
<i>Internal cerebral vein</i>	الوريد المخي الباطن
<i>Internal occipital protuberance</i>	الناشِرة القَدَّالِيَة الباطنة
<i>Internuclear ophthalmoplegia</i>	شلل العين بين النوى
<i>Interventional radiology</i>	علم الأشعة التَدَخُّلِي
<i>Intervertebral disc</i>	القرصُ بَيْنِ الفَقْرَتَيْنِ

<i>Intoxication</i>	إِنْسَام
<i>Intracerebral abscess</i>	خَرَاغ دَاخِلِ الْمَخ
<i>Intracerebral hematoma</i>	وَرَم دَمَوِي دَاخِلِ الْمَخ
<i>Intracranial</i>	دَاخِلِ الْقَحْف
<i>Intracranial pressure</i>	ضَغَط دَاخِلِ الْقَحْف
<i>Intradural</i>	دَاخِلِ الْجَافِيَةِ
<i>Intramedullary</i>	دَاخِلِ النِّخَاع
<i>Intrathecal</i>	دَاخِلِ الْقِرَاب
<i>Intraventricular</i>	دَاخِلِ الْبُطِين
<i>Involuntary</i>	لَاإِرَادِي
<i>Ipsilateral</i>	بِنَفْسِ الْجَهَةِ
<i>Iris</i>	الْقَزْحِيَّة
<i>Irradiation encephalopathy</i>	اعْتِلَالِ الدَّمَاغِ التَّشْعِيْعِي
<i>Ischemia</i>	إِقْفَارِي
<i>Isotope</i>	نَظِير

F

Jaw jerk

نفضة الفك

Jerk nystagmus

الرأفة النفضية

Jet lag syndrome

متلازمة تباطؤ النفاثة

Judgement

تمييز

Jugular canal

القناة الوداجية

Jugular foramen

الثقبة الوداجية

Jugular venography

تصوير الأوردة الوداجية

Juvenile pilocytic

نجموم الخلية الشعرية

astrocytoma

الشبابي

Juxta sellar tumour

اورام مجاور السرج

K

Kayser - Fleischer ring

حلقة قيصر فلايشر

Kernicterus

يرقان نووي

Kinin

قَيْنين

Knuckle

بُرْجُمَة

Kyphosis

الحداب

Kyphoscoliosis

حداب جَنَفِي

L

<i>Labyrinth</i>	التَيْه
<i>Labyrinthitis</i>	التغاب التَيْه
<i>Laceration</i>	تَهْنَك
<i>Lacrimal gland</i>	الغدة الدمعية
<i>Lacuna</i>	جَوْبَة
<i>Lacunar infarct</i>	احتشاء جَوْبِي
<i>Lacunar skull</i>	جمجمة جَوْبِيَة
<i>Lambda</i>	لَمْدَا
<i>Lambdoid</i>	اللامِي
<i>Lamina paprecia</i>	الصفحة الورقية
<i>Laminectomy</i>	استئصال الصفحة الفقرية
<i>Land marks</i>	معالم
<i>Larynx</i>	الحنجرة
<i>Laser</i>	لازر
<i>Latent</i>	كامن
<i>Latency</i>	كُمُون
<i>Lateral column</i>	العمود الجانبي
<i>Lateral geniculate body</i>	الجسم الركبي الجانبي
<i>Lateral medullary syndrome</i>	متلازمة النخاع الجانبي
<i>Lateral ventricle</i>	البطين الجانبي

<i>L-dopa</i>	دوبال
<i>Lead encephalopathy</i>	اعتلال الدماغ الرصاصي
<i>Leakage</i>	تَسْرُب
<i>Leiomyoma</i>	عضلوم أملس
<i>Leiomyosarcoma</i>	عَرَن عضلومي أملس
<i>Lenticulo striate</i>	عدسي مخططي
<i>Leprosy</i>	الجذام
<i>Leptomeningitis</i>	التغاب السحايا الرقيقة
<i>Lethargy</i>	وَسَن
<i>Leukemia</i>	ابيضاض الدم
<i>Leukodystrophy</i>	حَثَل المادة البيضاء
<i>Leuko encephalopathy</i>	اعتلال ببيضاء الدماغ
<i>Leukomalacia</i>	تَلَيِن المادة البيضاء
<i>Levator</i>	رافع
<i>Libido</i>	كِرَع
<i>Lid</i>	جَفَن
<i>Ligament</i>	رباط
<i>Limb girdle dystrophy</i>	السَّعَل الحزامي الطرفي
<i>Linear</i>	خطي
<i>Lip smacking</i>	تَلَمَّظ الشفة
<i>Lipid emboli</i>	صِمَات شحمية
<i>Lipoma</i>	شَحْموم
<i>Lipomeningocele</i>	قبيلة سحائية شحمية
<i>Lipoprotein</i>	بروتين شحمي

<i>Lissencephaly</i>	الدماغ الاملس
<i>Listeriosis</i>	الليستيرية
<i>Lobe</i>	فص
<i>Lobectomy</i>	استئصال الفص
<i>Lobotomy</i>	بَضْعُ الفص
<i>Local</i>	مَوْضِعِي
<i>Locked -in- syndrome</i>	متلازمة الحبس الداخلي
<i>Long tract</i>	السيك الطويل
<i>Lordosis</i>	قَعَس
<i>Low back pain</i>	الم اسفل الظهر
<i>Lower motor neurone</i>	عصبون محرك اسفل
<i>Lumbar</i>	قَطَنِي
<i>Lumbar puncture</i>	بزل قطني
<i>Lumbar spine</i>	الصُّلْبُ القطني
<i>Lumbar stenosis</i>	التضييق القطني
<i>Lumbosacral</i>	قطني عجزوي
<i>Lumbricals</i>	الخراطينية
<i>Lymphoma</i>	لمفوم
<i>Lytic lesions</i>	آفات انحلالية

M

<i>Macrocephaly</i>	ضخامة الرأس
<i>Macula</i>	البقعة (الشبكية)
<i>Magnetic resonance imaging</i>	تصوير الرنين المغناطيسي
<i>Malformation</i>	شَوّه
<i>Malignant astrocytoma</i>	نَجُوم خبيث
<i>Malignant glioma</i>	دَبْقوم خبيث
<i>Astrocytoma</i>	نجوم
<i>Ependymoma</i>	ورم البطانة العصبية
<i>Oligodendro glioma</i>	ورم الخلية الدبقية القليلة التعفن
<i>Malignant hyperthermia</i>	فرط الحرارة الخبيث
<i>Mamillary bodies</i>	الاجسام الحلمية
<i>Mandibular</i>	فكيّ سفلي
<i>Maneuver</i>	مناورة
<i>Mania</i>	هُوس
<i>Manic depressive</i>	اكتئاب هوس
<i>Mannitol</i>	منيتول
<i>Manometer</i>	مقياس الضغط
<i>Marantic endocarditis</i>	التهاب الشغاف الدّنفّي
<i>Marble bone</i>	العظم المرمرى
<i>Masked face</i>	السحنة القناعية

<i>Mass lesion</i>	آفات كتلية
<i>Mass reflex</i>	منعكس كتلي
<i>Masseter</i>	الداصِغَة
<i>Mastoid process</i>	النتوء الخشائي
<i>Maxillary</i>	فكي علوي
<i>Meckel's cave</i>	كهف مَكَل
<i>Medial longitudinal fasciculus</i>	الحزيمَة الطولية الانسية
<i>Median nerve</i>	العصب الناصِف
<i>Medulla</i>	النخاع
<i>Medulla oblongata</i>	البَصَلَة
<i>Medullary arteries</i>	شرايين البصلة
<i>Medulloblastoma</i>	أُروموبَصَلِي
<i>Melanoma</i>	ميلانوم
<i>Membrane conductance</i>	إيصالية الغشاء
<i>Membrane potential</i>	كوامن الغشاء
<i>Mendosal suture</i>	الدرز الخاطي
<i>Meninges</i>	السحايا
<i>Menigeal sarcoma</i>	سَرَّوْنُ سَحَائِي
<i>Meningioma</i>	سِحَاوُوم
<i>angioblastic</i>	أُرومي وعائِي
<i>falx</i>	المنجل
<i>fibrous</i>	ليفِي
<i>foramen magnum</i>	الثقبَة العظمي

<i>parasagittal</i>	جَنِيْب السَّمِي
<i>transitional</i>	مَتَحَوِّل
<i>Meningitis</i>	التَّهَاب السَّحَايَا
<i>Meningocele</i>	قَيْلَة سَحَائِيَة
<i>Meningo encephalitis</i>	التَّهَاب السَّحَايَا وَالدَّمَاع
<i>Meningomyelocele</i>	قَيْلَة نَخَاعِيَة سَحَائِيَة
<i>Mentation</i>	عَقْلِيَة
<i>Meralgia parasthetica</i>	الْم الْفَخْذ الْمَذْلِي
<i>Metabolic encephalopathy</i>	اعْتِلَال الدَّمَاع الْاِيضِي
<i>Metacarpal</i>	السَّنْعِي
<i>Metachromatic</i>	مَتَبَدَل اللَّوْن
<i>Metastatic</i>	نَقِيلِي
<i>Metopic suture</i>	الدَّرَز الْجَبِيْهِ
<i>Meyer's loop</i>	عُرْوَة مَائِر
<i>Microadenoma</i>	عُدُوم صَغِير
<i>Microcephaly</i>	صِغَر الرَّأْس
<i>Microglioma</i>	دِ بَقُوم صِغَرِي
<i>Microgyria</i>	صِغَر التَّلَافِيْف
<i>Microphthalmia</i>	عَيْن صَغِيرَة
<i>Mid brain</i>	الدَّمَاع الْمَتُوسَط
<i>Middle cerebral artery</i>	الشَّرِيَان الْمَخِي الْاَوْسَط
<i>Middle fossa</i>	الْحَقْرَة الْوَسْطِيَة
<i>Mild</i>	بَسِيْط
<i>Miosis</i>	تَقْبُض الْحَدَقَة
<i>Monitoring</i>	تَنَاطُر

<i>Mononeuritis multiplex</i>	التهاب العصب الاحادي المضاعف
<i>Mononeuropathy</i>	اعتلال العصب الاحادي
<i>Monosynaptic</i>	احادي المشبك
<i>Mood</i>	مزاج
<i>Moro's reflex</i>	منعكس مورو
<i>Motor</i>	محرك، حركي
<i>Motor cortex</i>	القشرة الحركية
<i>Motor neuron disease</i>	مرض العصبون المحرك
<i>Motor tics</i>	العرة الحركية
<i>Motor unit</i>	الوحدة المحركة
<i>Multifocal</i>	متعدد البؤر
<i>Multicystic</i>	متعدد التكيس
<i>Multiple sclerosis</i>	لتصلب المنتشر
<i>Muscle cramp</i>	المعص العضلي
<i>Muscle tone</i>	التوتر العضلي
<i>Muscle unit</i>	وحدة العضلة
<i>Muscular dystrophy</i>	السغل العضلي
<i>congenital</i>	الولادي
<i>Duchenne</i>	دوشين
<i>facio scapulohumeral</i>	وجهي كتفي عضدي
<i>limb girdle</i>	حزامي طرفي
<i>myotonic</i>	تأثري
<i>Myasthenia gravis</i>	الوهن العضلي الوبيل
<i>Mycotic aneurysm</i>	ام الدم الجرثومية
<i>Mydriatic</i>	موسع للحدقة

<i>Myelin sheath</i>	غمد النخاعين
<i>Myelinated axon</i>	محوار نخاعيني
<i>Myelitis</i>	التهاب النخاع
<i>Myelography</i>	تصوير النخاع
<i>Myelomeningocele</i>	قبيلة نخاعية سحائية
<i>Myeloma</i>	نَقِيوم
<i>Myelopathy</i>	اعتلال نخاعي
<i>Myoclonic jerk</i>	نفضة عضلية رمعية
<i>Myoclonic seizure</i>	اختلاج عضلي رمعي
<i>Myoclonus</i>	رَمْعُ عضلي
<i>Myopathy</i>	اعتلال عضلي
<i>Myotome</i>	قُسَيْم عضلي
<i>Myotonic dystrophy</i>	سَخَل عضلي تآتري

N

<i>Nail</i>	ظْفُر
<i>Narcolepsy</i>	سَبَخْ
<i>Narcotic</i>	تخديري
<i>Nasal speech</i>	كلام أنفي
<i>Nasion</i>	نقطة الانف
<i>Nasopharynx</i>	البلعوم الأنفي
<i>Near reflex</i>	منعكس القرب
<i>Needle biopsy</i>	خزعة ابرة
<i>Negri bodies</i>	اجسام نغرية
<i>Neologism</i>	كلمات مستجدة
<i>Neonatal</i>	وليدي
<i>Neoplastic invasion</i>	الغزو الورمي
<i>Neoplastic palsy</i>	الشلك الورمي
<i>Nerve compression</i>	انضغاط العصب
<i>Nerve conduction</i>	توصيل العصب
<i>Nerve growth factor</i>	عامل نمو العصب
<i>Nerve impingement</i>	حصر العصب
<i>Nerve injury</i>	اذى العصب
<i>Nerve sheath</i>	غمد العصب
<i>Nerve suture</i>	خياطة العصب

<i>Neural crest</i>	العُرْفُ العَصَبِي
<i>Neural plate</i>	الصَفِيحَةُ العَصَبِيَّة
<i>Neural tube</i>	الانبُوب العَصَبِي
<i>Neuralgia</i>	الم العصب
<i>glosso pharyngeal</i>	الدَّبْعُومِي اللِّسَانِي
<i>trigeminal</i>	الخامس
<i>Neurectomy</i>	قَطْع العصب
<i>Neurenteric cyst</i>	كَيْس عَصَبِي مِعْوِي
<i>Neurilemmoma</i>	عَمْد اللِّيف العَصَبِي
<i>Neurinoma</i>	شُعَّة نُّوْم
<i>Neuritis</i>	التَّهَاب العصب
<i>Neuroaxis</i>	المِخْوَار
<i>Neuroblastoma</i>	وَرْم أُروْمَةُ العَصَب
<i>Neurocutaneous</i>	جِلْدِي عَصَبِي
<i>Neurodiagnostic</i>	التَّشْخِيصِيَّة العَصَبِيَّة
<i>Neuroectoderm</i>	الأُ دِيم الظَّاهِر العَصَبِي
<i>Neuroepithelial</i>	الظَّهَار العَصَبِي
<i>Neurofibroma</i>	لَيْفُوم عَصَبِي
<i>Neurogenesis</i>	تَكْوُن عَصَبِي
<i>Neurogenic claudication</i>	عَرَج عَصَبِي
<i>Neuroglia</i>	دَبْق عَصَبِي
<i>Neuroleptic</i>	مُضاد للذَّهَان
<i>Neurolysis</i>	حَلُّ العصب
<i>Neuromuscular</i>	عَصَبِي عَضَلِي
<i>Neuromyelitis</i>	التَّهَاب النِّخَاع والاعصاب

<i>Neuroradiology</i>	علم الاشعة العصبية
<i>Neurosis</i>	عُصاب
<i>Neurotrophic factor</i>	العامل التغذوي العصبي
<i>Neuron</i>	عصبون
<i>Neuroophthalmology</i>	طب العيون العصبي
<i>Neurootology</i>	طب الاذن العصبي
<i>Neuropathy</i>	اعتلال عصبي
<i>Neurotmesis</i>	تمزق العصب
<i>Neurotoxic</i>	سام للعصب
<i>Neurotransmitter</i>	المرسلات العصبية
<i>Neurovascular</i>	وعائي عصبي
<i>New born</i>	وليد
<i>Night blindness</i>	عشى
<i>Noninvasive</i>	غير باضحة
<i>Normal pressure hydrocephalus</i>	موه الرأس طبيعي الد ط
<i>Notch</i>	ثُلْمَة
<i>Nuclear magnetic resonance</i>	الرنين النووي المغناطيسي
<i>Nucleus</i>	النواة
<i>Numbness</i>	تَنَمُّك
<i>Nystagmus</i>	رأرة
<i>congenital</i>	ولادية
<i>end point</i>	نقطة النهاية
<i>fixation</i>	التثبيت
<i>horizontal</i>	الافقية

jerk
optokinetic
pendular
positional
seesaw
vertical

النفضة
الحركة البصرية
البنءولية
الموضعية
الترءاء
العموءية

O

<i>Oblique</i>	مائل
<i>Occipital</i>	قذالي
<i>Occipital condyle</i>	لُقمة قذالية
<i>Occipital horn</i>	قرن قذالي
<i>Occipital lobe</i>	فص قذالي
<i>Occipital pole</i>	قطب قذالي
<i>Ocular</i>	عيني
<i>Ocular bobbing</i>	هزة العين
<i>Oculocephalic reflex</i>	مزمعكس الرأسي العيني
<i>Oculomotor nerve</i>	العصب، محرك المقلة
<i>Oculomotor palsy</i>	شلل: محرك المقلة
<i>Oculovestibular</i>	دمع زوي عيني
<i>Odontoid</i>	سنيني الشكل
<i>Olfactory bulb</i>	بصلة شممية
<i>Olfactory groove</i>	الاخذود الشممي
<i>Olfactory nerve</i>	العصب الشممي
<i>Olfactory neuroblastoma</i>	ورم ارومة العصب الشممي
<i>Oligodendrocyte</i>	الخلية الدبقية القليلة التغصن
<i>Oligodendroglioma</i>	ورم الخلية الدبقية القليلة التغصن
<i>Olive</i>	الزيتونة

<i>Ophthalmoplegia</i>	شلك العين
<i>Ophthalmoscopy</i>	تنظير العين
<i>Opposition</i>	مقابلة
<i>Optic atrophy</i>	ضمور بصري
<i>Optic chiasm</i>	تصالبة بصرية
<i>Optic cup</i>	لَجَفْ بصري
<i>Optic disc</i>	قرص بصري
<i>Optic foramen</i>	ثقبَة بصرية
<i>Optic glioma</i>	دِ بُقُوم بصري
<i>Optic nerve</i>	عصب بصري
<i>Optic radiation</i>	اشعاع بصري
<i>Optic tract</i>	سبيل بصري
<i>Optokinetic nystagmus</i>	رَأَاة الحركة البصرية
<i>Orbicularis oculi</i>	العينية الدويرية
<i>Orbit</i>	الحجاج
<i>Orbital fissures</i>	الشقوق الحجاجية
<i>Orientation</i>	اهتداء
<i>Osodontodium</i>	العظم السنّي
<i>Oscillopsia</i>	رؤية جراحية
<i>Oscilloscope</i>	منظار الذبذبة
<i>Otorrhea</i>	ثَرَّأْ ذنبي

P

<i>Pacchionian depression</i>	حفرة باكيوني
<i>Pachygyria</i>	كثافة التلافيف
<i>Pachymeningitis</i>	التغاب الجافية
<i>Pain</i>	ألم
<i>Palate</i>	حَنَك
<i>Pallesthesia</i>	حِسُّ الاهتزاز
<i>Palm</i>	راحة اليد
<i>Palpable</i>	مَجَسُوس
<i>Palpation</i>	جَسُّ
<i>Panencephalitis</i>	التغاب الدماغ الشامل
<i>Panic</i>	هَلَع
<i>Panniculns</i>	السَّبَلَة
<i>Papilla</i>	حَلِيمَة
<i>Papilledema</i>	وذمة الحليمة البصرية
<i>Papillitis</i>	التغاب الحليمة
<i>Papilloma</i>	حَلِيمُوم
<i>Paradox</i>	متناقض
<i>Parallelism</i>	التوازي
<i>Paralysis</i>	شلل
<i>Paranchymatous</i>	مَتْنِي

<i>Paranoid</i>	زَوْرَانِي
<i>Paraparesis</i>	خَذَل سَقْلِي
<i>Paraphasia</i>	حُبْسَةُ التَّسْمِيَةِ
<i>Paraplegia</i>	شَلَل سَقْلِي
<i>Parasagittal</i>	جَنْبِيِب السَّمِي
<i>Parasellar</i>	جَنْبِيِب السَّرْج
<i>Parasympathetic</i>	الْأُوْدِي
<i>Paresis</i>	خَزَل
<i>Paresthesia</i>	مَذَل
<i>Parietal</i>	جِدَارِي
<i>Parietal lobe</i>	الفص الجداري
<i>Parinauds syndrome</i>	مِتْلَازِمَةُ بَارِينُوْدَز
<i>Parkinson's disease</i>	مَرَض بَارِكِنْسُون
<i>Peroxysmal discharge</i>	تَفْرِيقِ انْتِيَابِي
<i>Patellar reflex</i>	مِنْعَكْس الرِّضْفَةِ
<i>Pathognomonic</i>	وَاصِمٌ
<i>Peak</i>	ذِرْوَةٌ
<i>Pectoral</i>	صَدْرِي
<i>Peduncle</i>	سُوَيْقَةٌ
<i>Percuss</i>	يَقْرَع
<i>Perfusion</i>	تَرْوِيَةٌ
<i>Periodic</i>	دَوْرِي
<i>Peripheral field</i>	السَّاحَةُ المَحِيْطِيَّة
<i>Peripheral nerve</i>	العَصَب المَحِيْطِي
<i>Peroneal nerve</i>	العَصَب الشَّدَلِي

<i>Petit mal</i>	الصرع الصغير
<i>Pharynx</i>	بلعوم
<i>Phonation</i>	تصويت
<i>Photic stimulation</i>	تنبيه ضوئي
<i>Phrenic nerve</i>	عصب حجابي
<i>Pigmentary degeneration</i>	تنكس تصبغي
<i>Pill rolling</i>	تدوير الحبة
<i>Pituitary adenoma</i>	عُدَّةُ وِم النَّخَامِي
<i>Pituitary apoplexy</i>	سكتة النَّخَامِي
<i>Placebo</i>	غُفْل
<i>Plagiocephaly</i>	دَنَحْ
<i>Plantar</i>	أخْمَصِي
<i>Planum sphenoidale</i>	سطح الوتدي
<i>Plasticity</i>	لُدُونَة
<i>Plateau wave</i>	موجة هضبية
<i>Platybasia</i>	تَسَطُّح القاعدة
<i>Platysma</i>	العضلة الجلدية للعنق
<i>Plexus</i>	ضفيرة
<i>Pneumocele</i>	قبيلة هوائية
<i>Pneumocephalus</i>	الرأس الهوائي
<i>Pneumococcal meningitis</i>	التعاب السحايا بالمكورة الرئوية
<i>Polarity</i>	تقاطب
<i>Poliomyelitis</i>	النهاب سنجابية النخاع
<i>Polymicrogyria</i>	التلافيف الصغيرة المتعددة
<i>Polymyositis</i>	التهاب العضلات

<i>Polyneuropathy</i>	اعتلال الاعصاب
<i>Polyphasic</i>	متعدد الصفحات
<i>Polyradiculopathy</i>	اعتلال الجذور
<i>Pons</i>	الجسر
<i>Pontine glioma</i>	دُ بَقوم جسري
<i>Porencephaly</i>	تنقب الدماغ
<i>Position sense</i>	حسُ الوضع
<i>Positron emission tomography</i>	تصوير اطلاق الالكترون الايجابي المقطعي
<i>Post encephalitic</i>	بعد التهاب الدماغ
<i>Post traumatic</i>	بَعْد الرَضْح
<i>Posterior cerebral artery</i>	الشريان المخي الخلفي
<i>Posterior clinoid process</i>	الناتئ السريبي الخلفي
<i>Posterior column</i>	العمود الخلفي
<i>Posterior communicating artery</i>	الشريان الموصل الخلفي
<i>Posterior fossa</i>	الحفرة الخلفية
<i>Post ganglionic</i>	بعد العقدة
<i>Post ictal</i>	بعد النشبة
<i>Post synaptic</i>	بعد المشبك
<i>Posture</i>	وَضْعَة
<i>Preganglionic</i>	قبل العقدة
<i>Premature</i>	خديج. مبكّر
<i>Presenile</i>	صَتْمُ
<i>Presbyopia</i>	قَدَعُ
<i>Prolactinoma</i>	برولاكتينوم

<i>Proprioceptive</i>	مستقبل حسي عميق
<i>Prosencephalon</i>	الدماغ المقدم
<i>Psammomatous</i>	رملومي
<i>Pseudobulbar palsy</i>	شكل بصلي كاذب
<i>Pseudopapilledema</i>	خزب الحليمة البصلية الكاذب
<i>Pseudotumour cerebri</i>	ورم الدماغ الكاذب
<i>Psychomotor seizure</i>	اختلاج نفسي حركي
<i>Psychosis</i>	ذهان
<i>Psychosurgery</i>	الجراحة النفسية
<i>Pterion</i>	الجنحي
<i>Ptosis</i>	تدلي
<i>Pupil</i>	حدقة
<i>Pupillomotor</i>	محرك الحدقة
<i>Pursuit eye movement</i>	حركة ملاحقة العين
<i>Putamen</i>	قشرة (قشرة النواة العدسية)
<i>Pyramidal</i>	الهرمي

Q

Quadrantanopsia

عمى ربعي

Quadriiceps

الرباعيةالرؤوس

Quadrigeminal

رباعي

Quadriplegia

لك رباعي

K

<i>Rabies</i>	الكَلْب
<i>Radial nerve</i>	العصب الكُعبُري
<i>Radiating pain</i>	الآلم المُشَّع
<i>Radiation</i>	إشعاع
<i>Radicular</i>	جذري
<i>Radiculectomy</i>	استئصال الجذر
<i>Radiculoneuritis</i>	التهاب الجذور والاعصاب
<i>Radiculopathy</i>	اعتلال الجذور العصبية
<i>Radioactive</i>	مُشَّع
<i>Radiography</i>	تصوير شعاعي
<i>Rapid eye movement</i>	تحرك العين السريع
<i>Rebound phenomenon</i>	ظاهرة الارتداد
<i>Recent memory</i>	الذاكرة القريبة
<i>Receptive</i>	ادراكي
<i>Receptor</i>	مُسْتَقْبِلَة
<i>Recessive</i>	صاغر
<i>Recruitment</i>	تعبئة
<i>Recurrent</i>	راجع
<i>Red nucleus</i>	النواة الحمراء
<i>Referred pain</i>	الآلم الرَّجِيع

<i>Reflex</i>	منعكس
<i>Regeneration</i>	تجدد
<i>Regional cerebral blood flow</i>	جريان الدم المخي الناحي
<i>Reinnervation</i>	اعادة التعصيب
<i>Relaxation</i>	إرخاء
<i>Remote memory</i>	الذاكرة البعيدة
<i>Repetitive stimulation</i>	التحفيز المتكرر
<i>Residual</i>	ثُمالي
<i>Responce</i>	استجابة
<i>Resting tremor</i>	رُعاش الراحة
<i>Restless</i>	مُتململ
<i>Resuscitation</i>	انعاش
<i>Retardation</i>	تخلف، تعويق
<i>Retention cyst</i>	كيس احتباسي
<i>Reticulo endothelial</i>	التشكيل الشبكي
<i>Retina</i>	الشبكية
<i>Retinopathy</i>	اعتلال الشبكية
<i>Retinal artery occlusion</i>	انسداد شريان الشبكية
<i>Retinitis pigmentosa</i>	التهاب الشبكية الصباغي
<i>Retinoblastoma</i>	ورم رومة الشبكية
<i>Retrobulbar neurifitis</i>	التهاب العصب خلف المقلة
<i>Retrograde amnesia</i>	النساوة الرجوعية
<i>Revolving drum</i>	الطبك الدوار
<i>Rhabdomyosarcoma</i>	عُرن العضل المخطط

Rhinocephaly

تأثف الرأس

Rhinorrhoea

ثرأ نفي

Rhizolysis

حك الجذر

Rhizotomy

بضع الجذر

Rhythm

نظم

Rickets

رخد

Rigidity

صمك

Root compression

انضغاط الجذر

Rooting

تنقيب

Rotatory

تدويري

Rubella

الحصبة الالمانية

S

<i>Saccade</i>	هزّة
<i>Saccadic pursuit</i>	ملاحقة اهتزازية
<i>Saccular aneurysm</i>	ام الدم الكيسية
<i>Sacral</i>	عجزى
<i>Sacral agenesis</i>	لاتكوّن عجزى
<i>Sacral sparing</i>	الاستثناء العجزى
<i>Saddle area</i>	المنطقة السرجية
<i>Sagittal sinus</i>	الجيب السهمي
<i>Sagittal suture</i>	الدرز السهمي
<i>Sagittal synostosis</i>	التحام عظمي كلمي
<i>Sarcoidosis</i>	غرّ ناوية
<i>Sarcoma</i>	غرّن
<i>Sarcomere</i>	قُسَيْمٌ عضلي
<i>Sarcolemmic reticulum</i>	الشبكة الغيولبية العضلية
<i>Sartorius</i>	الخياطية
<i>Satellite cell</i>	الخلية الساتلة
<i>Scalp</i>	الفروة
<i>Scan</i>	تفريسة
<i>Scaphocephaly</i>	الرأس الزورقي
<i>Scapular winging</i>	تجنّح كتفي

<i>Scapulohumeral</i>	كُتفِي عَضَدِي
<i>Scar</i>	نَدْبَة
<i>Schizencephaly</i>	انْشِقَاقُ الرَّأْسِ
<i>Schizophrenia</i>	فُصَام
<i>Schwann cell</i>	خَلِيَّةُ شُفَّان
<i>Schwannoma</i>	شُفَّانوم
<i>Sciatic nerve</i>	العَصَبُ الْوَرَكِي
<i>Sciatica</i>	النَّسَى
<i>Sclerosing pan encephalitis</i>	التَّغَابُ الدِّمَاغِ الْمَصَلِّدُ الشَّامِلُ
<i>Sclerosis</i>	تَصَلُّبُ
<i>amoytorophic lateral</i>	تصلب وحشي ضمو
<i>mutiple</i>	تصلب متعدد
<i>tuberous</i>	تصلب حَدَبِي
<i>Scoliosis</i>	جَنْفُ
<i>Scotoma</i>	نُتْمَة
<i>Sebaceous adenoma</i>	عُدومُ زُهْمِي
<i>Secondary</i>	ثَانَوِي
<i>Sedative</i>	مُرْكِنُ
<i>Seesaw nystagmus</i>	رَأْيَةُ التَّرْدَادِ
<i>Segmental</i>	قَطْعِي
<i>Seizure</i>	نُوبَة
<i>absence</i>	غِيَاب
<i>focal</i>	دَوْرِيَة
<i>generalised</i>	شَامِلَة

<i>grand mal</i>	الصرع - د
<i>partial</i>	جزئية
<i>petit mal</i>	الصرع الصغير
<i>psycho motor</i>	حركية نفسية
<i>psycho sensory</i>	حسية نفسية
<i>Temporal lobe</i>	الفص الصدغي
<i>Sella turcica</i>	السرّج التركي
<i>Sellar</i>	سرّجي
<i>Semicircular canal</i>	القناة نصف الدائرية
<i>Semicoma</i>	سُبات جزئي
<i>Senile dementia</i>	خرف شيخوخي
<i>Senile tremor</i>	رعاش شيخوخي
<i>Sensation</i>	إحساس
<i>Sensorimotor</i>	حركي حسي
<i>Sensory end organs</i>	عضو انتهائي حسي
<i>Sensory ganglia</i>	عقد حسية
<i>Sensory roots</i>	جذور حسية
<i>Septic emboli</i>	صمّات إنتانية
<i>Septum pallucidum</i>	الحاجز الشفاف
<i>Serous</i>	مصلّي
<i>Serratus anterior</i>	المنشارية الامامية
<i>Shagreen</i>	مُحَبَّب
<i>Shearing injury</i>	اصابة قاصّة
<i>Shingles</i>	حلأ نطاقي
<i>Shuffling</i>	مُلخَبَط

<i>Shunt</i>	تحويلة
<i>theco peritoneal</i>	القرابية الصفاقية
<i>ventriculo atrial</i>	بطيني دماغي اذيني
<i>ventriculo cisternal</i>	بطيني دماغي صهريجي
<i>ventriculo jugular</i>	بطيني دماغي وداجي
<i>ventriculo peritoneal</i>	بطيني دماغي صفاقي
<i>Sigmoid sinus</i>	الجيب السيلي
<i>Single photon emission computed tomography</i>	تفريسة قذف الفوتون الوحيد
<i>Sinus</i>	جيب
<i>Sinus pericrania</i>	جيب سمحاقي قحفي
<i>Skeletal muscle</i>	عضلة هيكلية
<i>Skew deviation</i>	انحراف تجانفي
<i>Skull</i>	جمجمة
<i>Skull base</i>	قاعدة الجمجمة
<i>Sleep apnea</i>	انقطاع النفس النومي
<i>Sleep log</i>	سجّل النوم
<i>Sleeping sickness</i>	مرض النوم
<i>Small pox</i>	جدري
<i>Smell</i>	شم
<i>Snelen's chart</i>	لوحة سنلن
<i>Snout reflex</i>	منعكس الخنم
<i>Soft palate</i>	الحنك اللين
<i>Sole</i>	أخمص
<i>Soleus</i>	أخمصي

<i>Somato sensory</i>	حسي جَسدي
<i>Somnambulism</i>	سَيْرُ نومي
<i>Somnolence</i>	وَسْنُ
<i>Space occupying</i>	شَاغِلٌ لِحَيِّزٍ
<i>Spasm</i>	تَشْنُجٌ
<i>Spasmodic torticollis</i>	صَعْرٌ تَشْنُجِي
<i>Spasticity</i>	شُنَاجٌ
<i>Speech discrimination</i>	تَمْيِيزُ الْكَلَامِ
<i>Sphenoid bone</i>	العَظْمُ الوَتْدِي
<i>Sphenoid ridge</i>	الحَرْفُ الوَتْدِي
<i>Sphenoid sinus</i>	الجَيْبُ الوَتْدِي
<i>Sphenoid wing</i>	الجَنَاحُ الوَتْدِي
<i>Sphincter</i>	المَصْرَّةُ
<i>anal</i>	مَصْرَّةُ الشَّرْجِ
<i>urinary</i>	مَصْرَةُ البُولِ
<i>Spike & wave</i>	سَفَاهٌ وَمَوْجَةٌ
<i>Spina bifida aperta</i>	السِّنْسِنَةُ المَشْقُوقَةُ الظَّاهِرَةُ
<i>Spina bifida occulta</i>	السِّنْسِنَةُ المَشْقُوقَةُ الخَفِيَّةُ
<i>Spinal cord</i>	النُّخَاعُ الشُّوكِي
<i>Spinal degeneration</i>	تَنكُّسُ النُّخَاعِ
<i>Spinal dysraphism</i>	نَقْصُ الرِّتْفِ النُّخَاعِي
<i>Spinal shock</i>	صَدْمَةُ النُّخَاعِ
<i>Spinal stenosis</i>	التَّضْيِيقُ الشُّوكِي
<i>Spine</i>	شُوكَةٌ
<i>Spino cerebellar</i>	خَاعِمٌ مَخِخِي

<i>Spino reticular</i>	نخاعي شبكي
<i>Spino thalamic</i>	نخاعي مهادي
<i>Spondylolisthesis</i>	انزلاق الفقار
<i>Spondylolysis</i>	انحلال الفقار
<i>Spondylosis</i>	فُقار
<i>Spondylotic</i>	فُقاري
<i>Spongiform encephalitis</i>	التغاب الدماغ الاسفنجي الشكل
<i>Spongio blastoma</i>	عَرْن دِيقِي
<i>Spongy degeneration</i>	التكس الاسفنجي
<i>Spontaneous</i>	عَفَوِي
<i>Sprouting</i>	تَبْرَعُم
<i>Squamosal suture</i>	الدرز الصدفي
<i>Squatting</i>	إقعاء
<i>Stalk</i>	سويقة
<i>Stapedius reflex</i>	منعكس الركاب
<i>Station</i>	وقفة
<i>Status epilepticus</i>	حالة صرع مستمر
<i>Stellate ganglion</i>	عقدة نجمية
<i>Stereotaxic</i>	جراحة اللمس المُجسَّم
<i>Sterno cliedomastoid</i>	القصة الترقوية الخشائية
<i>stereogno:</i>	معرفة التجسيم
<i>Stillet</i>	مِرُود
<i>Stimulus</i>	مُنْبَه
<i>Strabismus</i>	خَوَل

<i>Straight-leg raising test</i>	اختبار رفع الساق المستقيمة
<i>Stroke</i>	سكتة
<i>Stroke en evolution</i>	سكتة غير مستقرة
<i>Stretch receptors</i>	مستقبلات الشد
<i>Stupor</i>	ذهول
<i>Subacute combined degeneration</i>	التنكس المشترك تحت الحاد
<i>Subacute necrotising encephalopathy</i>	اعتلال الدماغ الناخر تحت الحاد
<i>Subarachnoid block</i>	انسداد تحت العنكبوتية
<i>Subarachnoid hemorrhage</i>	نزف تحت العنكبوتية
<i>Subarachnoid space</i>	الحيز تحت العنكبوتية
<i>Subclavian</i>	تحت الترقوة
<i>Subclavian steal</i>	الاختلاس تحت الترقوة
<i>Subdural abscess</i>	خراج تحت الجافية
<i>Subdural effusion</i>	انصباب تحت الجافية
<i>Subdural hematoma</i>	ورم دموي تحت الجافية
<i>Subependymal</i>	تحت البطانة العصبية
<i>Subependymoma</i>	ورم تحت البطانة العصبية
<i>Subfrontal</i>	تحت الجبهي
<i>Subgaleal</i>	تحت الخوذة
<i>Substantia gelatinosa</i>	المادة الهلامية
<i>Sucking reflex</i>	منعكس الرضاع
<i>Sulcus</i>	تَلَمُّ
<i>Stimulus</i>	تَرَكُّمٌ

<i>Supernatant</i>	الطافي
<i>Superior colliculus</i>	الأُكْبمة العلووية
<i>Superior medullary velum</i>	الشراع البصلي العلووي
<i>Superior orbital fissure</i>	الشقاق الحجاجي العلووي
<i>Superior rectus</i>	المستقيمة العلووية
<i>Supination</i>	البسْطُ
<i>Supranuclear</i>	فوق النواة
<i>Supraorbital</i>	فوق الحجاجي
<i>Supra sellar</i>	فوق السرج
<i>Supra tentorial</i>	فوق الخيمة
<i>Supression</i>	كَبَتْ
<i>Sutural diastasis</i>	انشطار الدرز
<i>Suture</i>	درز
<i>Swallowing</i>	بَلَعُ
<i>Swaying</i>	يتمايل
<i>Sweating</i>	يتعرق
<i>Sylvian fissure</i>	شقاق سيلفيْسُ
<i>Sympathetic</i>	وُدِّي
<i>Sympathectomy</i>	قَطْعُ الوددي
<i>Synapse</i>	مِشْبِك
<i>Synaptic</i>	مِشْبِكِي
<i>Synchronous</i>	مُزَامِن
<i>Syncope</i>	غَشِي
<i>Syncitial</i>	مَخْلُوي
<i>Synkinesis</i>	حركة متنصتة

Synostosis

Syringobulbia

Syringomyelia

Syringotomy

Syrinx

التحام عظمي

تكهف البصلة

تكهف النخاع

بضع الناسور

انديوب

T

<i>Tabes dorsalis</i>	التابس الظفري
<i>Tandem walking</i>	المشي الترادفي
<i>Taste</i>	ذوق
<i>Tectorial membrane</i>	الغشاء السمعي
<i>Tela</i>	نسيجة
<i>Telangiectasia</i>	توسع الشعريات
<i>Telemetry</i>	قياس بُعادي
<i>Telencephalon</i>	الدماغ الانتهائي
<i>Telepathy</i>	تخاطر
<i>Temple</i>	صُدغ
<i>Temporal</i>	صُدغي
<i>Temporal arteritis</i>	التهاب الشريان الصُدغي
<i>Temporal bone</i>	العظم الصُدغي
<i>Temporal horn</i>	القرن الصُدغي
<i>Temporal lobe</i>	الفص الصُدغي
<i>Temporalis</i>	الصُدغية
<i>Tenderness</i>	إيلام
<i>Tendon reflex</i>	منعكس اوتر
<i>Tentorial herniation</i>	فتق الخيمة
<i>Tentorial notch</i>	ثلمة الخيمة

<i>Tentorium</i>	الخيمه
<i>Tetanus</i>	كزاز
<i>Tethered cord</i>	"حبل المُقيّد بطوله
<i>Tethered filum</i>	الخيوط المُقيّد بطوله
<i>Tetraparesis</i>	خزل رباعي
<i>Tetraplegia</i>	شلل رباعي
<i>Thalamic</i>	مهادي
<i>Thalamo striate-</i>	المخططي المهادي
<i>Thalamotomy</i>	بَضْع المهاد
<i>Thalamus</i>	المهاد
<i>Theca</i>	قِرَاب
<i>Thenar eminence-</i>	البروز الراجحي
<i>Thermal</i>	حراري
<i>Third nerve</i>	العصب الثالث
<i>Third ventricle</i>	بطين أدماعي الثالث
<i>Thoracic outlet</i>	مُخْرَج الصدري
<i>Thoracolumbar</i>	نقطني الصدري
<i>Threshold</i>	تَبّة
<i>Thrombo phlebitis</i>	التهاب الوريد الخُثاري
<i>Thrombosis</i>	خُثار
<i>Thumb</i>	ابهام
<i>Thymus</i>	التوتة
<i>Thyroid ophthalmoplegia</i>	شلل العين الدرقي
<i>Thyrotropin</i>	تيروتروبين
<i>Thyroid</i>	عَرّة

<i>Tic douloureux</i>	عَرَّةٌ مؤلمة
<i>Tingling</i>	نَخْرٌ
<i>Tinnitus</i>	طنين
<i>Todd's paralysis</i>	شكلٌ تُود
<i>Tomography</i>	تصوير مقطعي
<i>computed</i>	مفرسة
<i>subtraction digital</i>	رقمي طرحي
<i>Tone</i>	تَوْتَرٌ
<i>Tonic pupil</i>	الحدقة المتوترة
<i>Tonic seizure</i>	اختلاج توتري
<i>Tonsil, cerebellar</i>	لوزة المخيخ
<i>Torcular Herophili</i>	مَصَبٌ هيروفيلي
<i>Torticollis</i>	صَعْرٌ
<i>Toxic neuropathy</i>	اعتلال الاعصاب السُّمي
<i>Tract</i>	سبيل
<i>Traction</i>	جَرٌ
<i>Tractotomy</i>	بَضْعُ السبيل
<i>Tragocanthal line</i>	خط اللحظي الزنمي
<i>Tranquiliser</i>	مُهْدِيٌّ
<i>Transient ischemic attack</i>	هجمة إقفارية عابرة
<i>Transillumination</i>	تَضْوَاءٌ
<i>Transmission</i>	انتقال
<i>Transmitter</i>	الناقل
<i>Trapezius</i>	العضلة شبه المنحرفة
<i>Transverse myelitis</i>	التهاب النخاع المستعرض

<i>Transvertebral</i>	مُسْتَعْرِضِي فِقْرِي
<i>Trauma</i>	رَضْح
<i>Traumatic</i>	رَضْحِي
<i>Tremor</i>	رُعَاش
<i>Triceps</i>	ثَلَاثِيَةُ الرَّؤُوسِ
<i>Trigeminal neuralgia</i>	ثَلَاثِي التَّوَائِمِ
<i>Trigeminal neurectomy</i>	المِ ثَلَاثِي التَّوَائِمِ
<i>Trigeminal neuroma</i>	عَصَبُومِ ثَلَاثِي التَّوَائِمِ
<i>Trigoncephaly</i>	الرَّأْسِ المِثْلِثِ
<i>Triphasic</i>	ثَلَاثِي الصَّفْحَاتِ
<i>Trochlear nerve</i>	العَصَبِ البِكْرِي
<i>Trophic</i>	غِذَائِي
<i>Tuberculoma</i>	تَوْرَمِ دَرْنِي
<i>Tuberculous abscess</i>	خِرَاجِ تَدْرِنِي
<i>Tuberculous meningitis</i>	التَّهَابِ السَّحَايَا التَدْرِنِي
<i>Tuberculum sellae</i>	حُدَّ يَبَّةِ السَّرِجِ
<i>Tuberous sclerosis</i>	التَّصَلُّبِ الحَدَّ بِي
<i>Tumour</i>	وَرَمِ
<i>Turricephaly</i>	تَأْنُفِ الرَّأْسِ
<i>Twitching</i>	نَفْضَانِ

U

<i>Ulnar</i>	زُنْدِي
<i>Uncal herniation</i>	فَتَقُ المِعْقَف
<i>Unconscious</i>	فَاقِد الوَعِي
<i>Uncus</i>	مِعْقَف
<i>Upper motor neuron</i>	العَصْبُون المَحْرَك الاعْلَى
<i>Upword gaze palsy</i>	شَلَك الحَمْلَقَة العَلِيَا
<i>Uremic neuropathy</i>	اعْتِلَاك الاعْصَاب اليُورِيمِي
<i>Urination</i>	تَبْوَل

V

<i>Vaccination</i>	فُيُح
<i>Vagus</i>	المُبُهَم
<i>Vascular</i>	وعائِي
<i>Vasculitis</i>	التُهَابِ وعائِي
<i>Vasogenic edema</i>	وذمة وعائِيَة المنشأ
<i>Vasospasm</i>	تشنج وعائِي
<i>Vein of Galen</i>	وريد جالِينوس
<i>Velum</i>	شراع
<i>Venous hum</i>	الهمهمة الوريدية
<i>Venous phase</i>	الطور الوريدي
<i>Venous sinus</i>	أجيب الوريدي
<i>Venous thrombosis</i>	خُثار وريدي
<i>Ventral</i>	بطني
<i>Ventricular</i>	بطيني
<i>Ventricular dilatation</i>	توسع بطيني
<i>Ventriculitis</i>	التُهَابِ البطينِ الدماغي
<i>Ventriculo atrial</i>	تحويلة بطينية دماغية
<i>shunt</i>	أذينية
<i>Ventriculo peritoneal</i>	تحويلة بطينية دماغية
<i>shunt</i>	صفاقية
<i>Ventriculostomy</i>	فُغْر البطين

<i>Vermis lesion</i>	آفة البودة
<i>Vertebral angiography</i>	تصوير الاوعية الفقرية
<i>Vertebral artery</i>	الشريان الفقري
<i>Vertex</i>	قمة الرأس
<i>Vertigo</i>	دُوار
<i>Vestibular nerve</i>	العصب الدهليزي
<i>Vibratory sense</i>	حس الاهتزاز
<i>Viral encephalitis</i>	التهاب الدماغ الحُموي
<i>Visceral pain</i>	الم حشوي
<i>Visual agnosia</i>	عمه ابصاري
<i>Visual cortex</i>	قشرة الابصار
<i>Visual evoked potential</i>	الكامن المتثار الابصاري
<i>Visual field</i>	الساحة الابصارية
<i>Visual pathways</i>	المسالك الابصارية
<i>Vocal cord paralysis</i>	شلل الحبل الصوتي
<i>Voluntary movements</i>	حركات الارادية

W

<i>Waddling</i>	مشية متهاودة
<i>Wallerian degeneration</i>	تنكس والرز
<i>Wallenberg's syndrome</i>	متلازمة والنبرك
<i>Wave</i>	موجة
<i>Web</i>	وتره
<i>Weber test</i>	اختبار وبر
<i>Wernicke aphasia</i>	حبسة فرنايك
<i>Whiplash</i>	مصع
<i>White matter</i>	المادة البيضاء
<i>Winking</i>	رقة
<i>Word deafness</i>	صمم الكلمة
<i>Wrist drop</i>	سقوط الرسغ

X

<i>X-linked</i>	مرتبط بالجنس
<i>X-ray</i>	الاشعة السينية
<i>Xantho astrocytoma</i>	نَجْمُومٌ أصفر
<i>Xanthochromia</i>	إصفرار
<i>Xenon clearance technique</i>	طريقة تصفية الزينون
<i>Xeroophthalmia</i>	جفاف الملتحمة

ز

Zygoma
Zygomatic arch

العظم الوجني
القوس الوجني

المصادر

1. المعجم الطبي الموحد الطبعة الثالثة ١٩٨٣
2. قاموس حتي الطبي ١٩٨٢
3. المورد ١٩٨٦
4. *Cassell's Latin Dictionary*
J.R.V. Marchant and J.F. Charles
London, Cassell and Company, 1948
5. *Dorland's Illustrated Medical Dictionary*
Philadelphia, Saunders, 1981
6. *The Clinical Neurosciences* R.N. Rosenberg
New York, Churchill Livingstone, 1984
7. *The origin of Medical Terms* H.A. Skinner
New York, Hafner, 1970

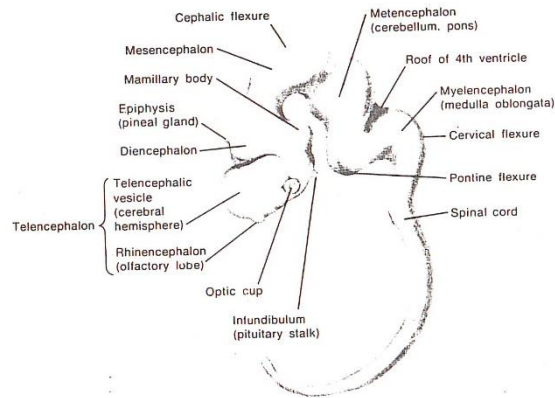
جدول الاشكال المصورة

الشكل 1	تكون الجهاز العصبي
الشكل 2	الجمجمة
الشكل 3	قاعدة الجمجمة
الشكل 4	سطح الدماغ من اعلى
الشكل 5	سطح الدماغ من الجانب
الشكل 6	سطح الدماغ الانسي
الشكل 7	حلقة ويليس
الشكل 8	النزح الوريدي
الشكل 9	الاعصاب القحفية
الشكل 10	البنى القاعدية
الشكل 11	دبابنة الدماغ
الشكل 12	جهاز الابصار
الشكل 13	الاسيخ
الشكل 14	المخاع الشوكي
الشكل 15	العصب المحيطي
الشكل 16	اعصاب الطرف العلوي
الشكل 17	اعصاب الطرف السفلي
الشكل 18	العين
الشكل 19	الاذن

الشكل 1

DEVELOPMENT OF CNS

تكون الجهاز العصبي



1. *Cephalic flexure*
2. *Cervical flexure*
3. *Diencephalon*
4. *Epiphysis*
5. *Infundibulum*
6. *Mamillary body*
7. *Mesencephalon*
8. *Metencephalon*
9. *Myelencephalon*
10. *Pontine flexure*
11. *Roof of 4th ventricle*
12. *Spinal cord*
13. *Telencephalon*
vesicle
Rhinencephalon

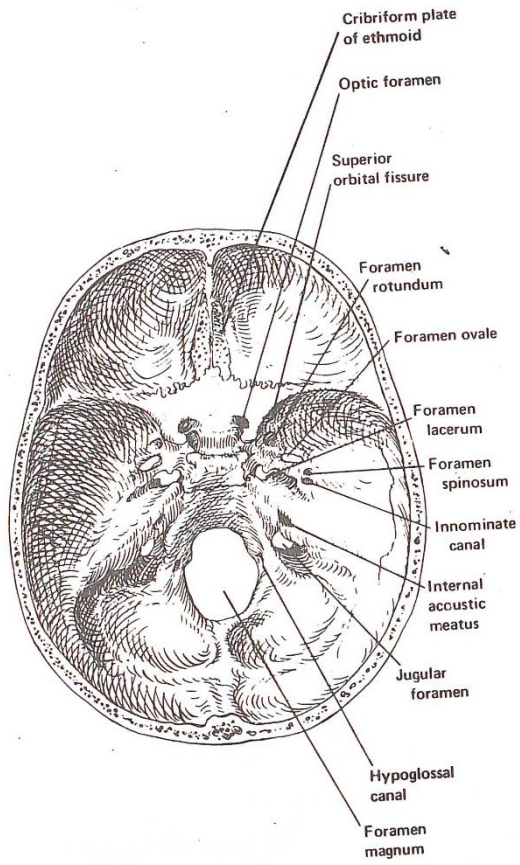
- الثنية الرأسية
- الثنية العنقية
- الدماغ البيني
- المُشاشة
- قِمح
- الجسم الحَلَمِي
- الدماغ المتوسط
- الدماغ التالي
- الدماغ البصلي
- الثنية الجسرية
- سقف البطين الرابع
- الحبل الشوكي
- الدماغ الانتعاشي
- الحويلة
- الدماغ الشمي

1. Ethmoid bone	العظم الغربالي
ant. ethm. foramen	الثقب الغربالي الامامية
orbital plate	الصفحة الحاجبية
2. Fontanell	اليافوخ
frontal	الامامي
mastoid	الخضائبي
posterior	الخلفي
sphenoid	الوتدي
3. Frontal bone	العظم الجبهبي
squamous part	الجزء الصدفي
supra orbital notch	الثلمة فوق الحاجج
4. Lacrimal bone	العظم الدمعي
5. Maxilla	الفك العلوي
infra orbital foramen	الثقب تحت الحاجج
6. Nasal bone	العظم الانفي
7. Occipital bone	العظم القذالي
8. Palatine bone	العظم الحنكي
9. Parietal bone	العظم الجداري
tuberosity	أحدوية
10. Sphenoid bone	العظم الوتدي
greater wing	الجناح الواسع
lat. plate of	الصفحة الجانبية
pterygoid process	النتوء الخارجي
hamulus	الشمي
11. Sutures	الدروز
coronal	الاكليلائي
Lambdoid	اللامبي
sagittal	السممي
squamosal	الصدفي
12. Temporal bone	العظم الصدغي
squamous part	الجزء الصدفي
petrosquamous fissure	الشقاف الصخري الصدفي
Petrous part	الجزء الصخري
Tympanic part	الجزء الطبلي
Oval window	الشباك البيضوي
Round window	الشباك المستدير
Styloid process	النتوء الأبري
mandibular fossa	الحفرة الفكوية السفلية
zygomatic process	النتوء الوجذي

الشكل 3

THE SKULL BASE

قاعدة الجمجمة

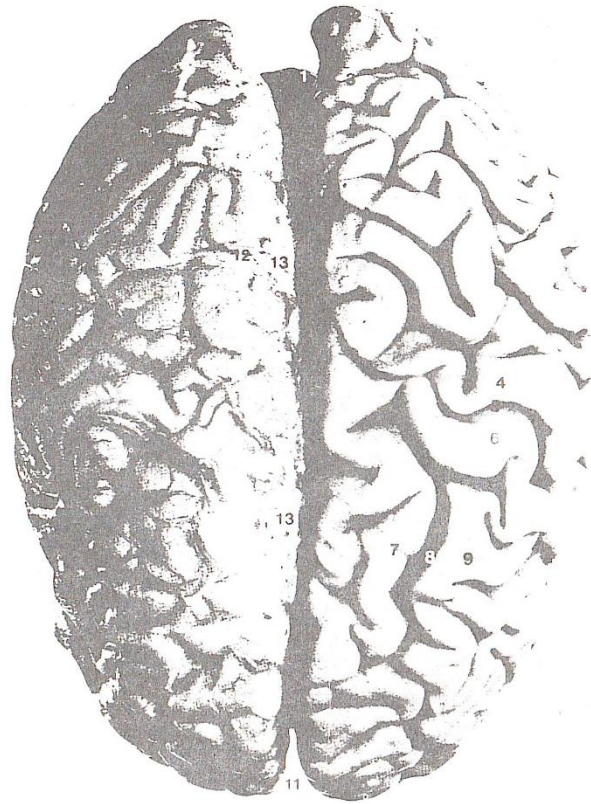

1. <i>Cribriform plate</i>	الصفحة المصفوية
2. <i>Foramen lacerum</i>	الثقب الممركة
3. <i>Foramen magnum</i>	الثقب العظمى
4. <i>Foramen ovale</i>	الثقب البيضوية
5. <i>Foramen rotundum</i>	الثقب المستديرة
6. <i>Foramen spinosum</i>	الثقب الشوكية
7. <i>Hypoglossal canal</i>	قناة تحت اللساني
8. <i>Innominate canal</i>	النفق الغقل
9. <i>Internal auditory meatus</i>	الصمخ السمعى الباطن
10. <i>Jugular foramen</i>	الثقب الوداجية
11. <i>Optic foramen</i>	الثقب البصرية
12. <i>Superior orbital fissure</i>	الشقاق الحجاجى العلوى

الشكل 4

BRAIN SURFACE FROM ABOVE

سطح الدماغ من اعلى



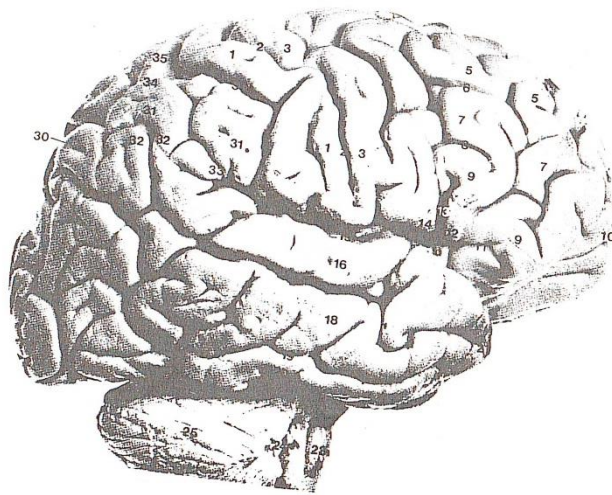
1. *Cerebellum*
2. *Occipital pole*
3. *Parieto-occipital sulcus*
4. *Postcentral gyrus*
5. *Central sulcus*
6. *Precentral gyrus*
7. *Superior frontal gyrus*
8. *Superior frontal sulcus*
9. *Middle frontal gyrus*
10. *Frontal pole*
11. *Longitudinal fissure*
12. *Superior cerebral veins*
13. *Arachnoid granulations*

- المخيخ
- القطب القذالي
- التلم قذالي جداري
- التلفيف خلف المركزي
- التلم المركزي
- التلفيف امام المركزي
- التلفيف الجبهى العلوى
- التلم الجبهى العلوى
- التلفيف الجبهى الاوسط
- القطب الجبهى
- الشقاق الطولاني
- الوريد المخي العلوى
- التحبيبات العنكبوتية

الشكل 5

LATBRAL SURFACE

سطح الدماغ من الجانب

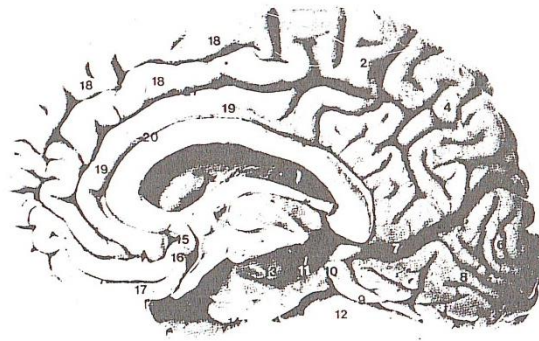


1. Postcentral gyrus	التلفيف خلف المركزي
2. Central sulcus	التلم المركزي
3. Precentral gyrus	التلفيف امام المركزي
4. Precentral sulcus	التلم امام المركزي
5. Superior frontal gyrus	التلفيف الجبهوي العلوي
6. Superior frontal sulcus	التلم الجبهوي العلوي
7. Middle frontal gyrus	التلفيف الجبهوي الاوسط
8. Inferior frontal sulcus	التلم الجبهوي السفلي
9. Inferior frontal gyrus	التلفيف الجبهوي السفلي
10. Frontal pole	القطب الجبهوي
11. Anterior ramus of lateral sulcus	الفرع الامامي للتلم الجانبي
12. Pars triangularis of inferior frontal gyrus	الجزء المثلث للتلفيف الجبهوي السفلي
13. Ascending ramus of lateral sulcus	الفرع الصاعد للتلم الجانبي
14. Pars opercularis of inferior frontal gyrus	الجزء الوصادي للتلفيف الجبهوي السفلي
15. Lateral sulcus (posterior ramus)	التلم الجانبي
16. Superior temporal gyrus	التلم الصدغي العلوي
17. Superior temporal sulcus	التلفيف الصدغي العلوي
18. Middle temporal gyrus	التلفيف الصدغي الاوسط
19. Inferior temporal sulcus	التلم الصدغي السفلي
20. Inferior temporal gyrus	التلفيف الصدغي السفلي
21. Temporal pole	القطب الصدغي
22. Pons	الجسم
23. Medulla oblongata	البيضة
24. Flocculus	الندفة
25. Cerebellar hemisphere	نصف كرة المخوخ
26. Pre-occipital notch	الثنية قبل القذال
27. Occipital pole	القطب القذالي
28. Lunate sulcus	التلم القذالي
29. Transverse occipital sulcus	التلم القذالي المستعرض
30. Parieto-occipital sulcus	التلم القذالي الجداري
31. Inferior parietal lobule	الفصيص الجداري السفلي
32. Angular gyrus	التلفيف الزاوي
33. Supramarginal gyrus	التلفيف فوق الحامشي
34. Intraparietal sulcus	التلم داخل الجداري
35. Superior parietal lobule	الفصيص الجداري العلوي
36. Postcentral sulcus	التلم خلف المركزي

الشكل 6

MEDIAL SURFACE

سطح الدماغ الانسي

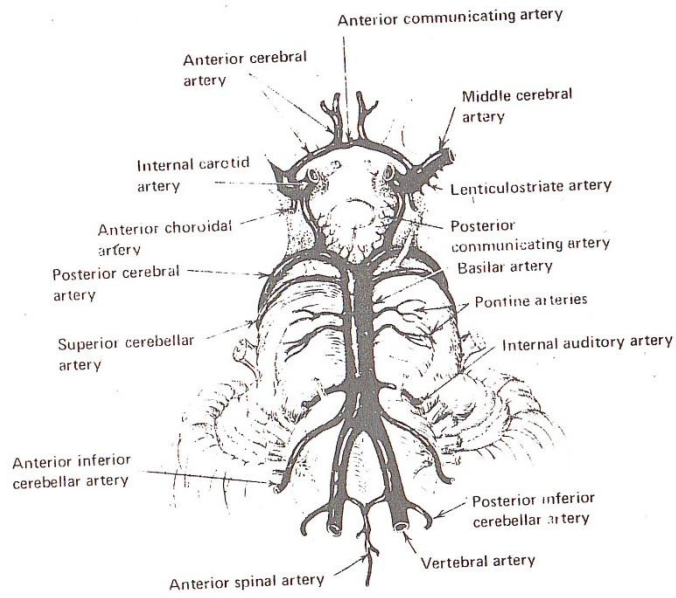


1. <i>Central sulcus</i>	التلم المركزي
2. <i>Paracentral lobule</i>	الفصيص جنيب المركزي
3. <i>Subparietal sulcus</i>	التلم تحت الجداري
4. <i>Precuneus</i>	الطَّلْج
5. <i>Parieto-occipital sulcus</i>	التلم الجداري بالقذالي
6. <i>Cuneus</i>	السفين
7. <i>Calcarine sulcus</i>	التلم المهمازي
8. <i>Lingual gyrus</i>	التلفيف اللساني
9. <i>Collateral sulcus</i>	التلم الرادف
10. <i>Parahippocampal gyrus</i>	التلفيف جنيب الحصيني
11. <i>Dentate gyrus</i>	التلفيف المسنن
12. <i>Medial occipitotemporal gyrus</i>	التلفيف القذالي الصدغي الاوسط
13. <i>Uncus</i>	المِخْرَف
14. <i>Rhinal sulcus</i>	التلفيف الانفي
15. <i>Paraterminal gyrus</i>	التلفيف جنيب النهائي
16. <i>Subcallosal area</i>	المنطقة تحت الثفني
17. <i>Gyrus rectus</i>	التلفيف المستقيم
18. <i>Medial frontal gyrus</i>	التلفيف الجبهوي الانسي
19. <i>Cingulate gyrus</i>	التلفيف الحزامي
20. <i>Corpus callosal sulcus</i>	تلجم الجسم الثفني
21. <i>Cingulate sulcus</i>	التلم الحزامي

الشكل 7

CIRCLE OF WILLIS

حلقة ويليس



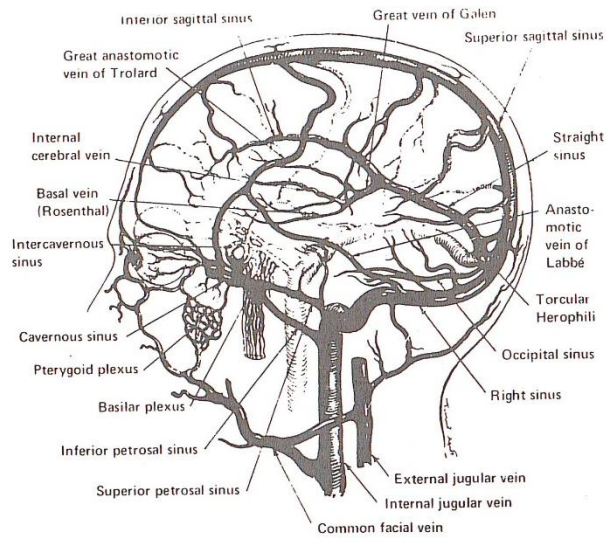
1. *Ant. cerebral a.*
2. *Ant. choroidal a.*
3. *Ant. communicating a.*
4. *Ant. inferior cerebellar a.*
5. *Ant. spinal a.*
6. *Basilar a.*
7. *Internal auditory a.*
8. *Internal carotid a.*
9. *Lenticulostriate a.*
10. *Middle cerebral a.*
11. *Pontine a.*
12. *Post. cerebral a.*
13. *Post. communicating a.*
14. *Superior cerebral a.*
15. *Vertebral a.*

- الشريان المخي الأمامي
- الشريان المشيماني الأمامي
- الشريان الواصل الأمامي
- الشريان المخيخي السفلي الأمامي
- الشريان الشوكي الأمامي
- الشريان القاعدي
- الشريان السمعي الباطن
- الشريان السباتي الباطن
- الشريان العدسي المخطط
- الشريان المخي الأوسط
- الشريان الجسري
- الشريان المخي الخلفي
- الشريان الواصل الخلفي
- الشريان المخي العلوي
- الشريان الفقري

الشكل 8

VENOUS DRAINAGE

النزح الوريدي



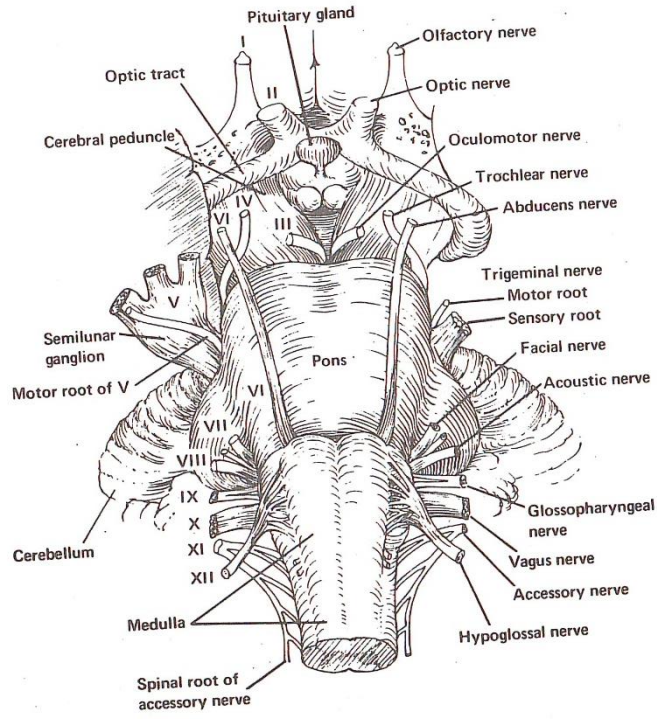
1. *Anastomotic vein of Labe*
2. *Basal v. Rosenthal*
3. *Basilar plexus*
4. *Cavernous sinus*
5. *Common facial v.*
6. *External jugular v.*
7. *Great anastomic of Trolard*
8. *Great v. of Galen*
9. *Inferior sagittal sinus*
10. *Inferior petrosal sinus*
11. *Internal cerebral v.*
12. *Occipital sinus*
13. *Pterygoid plexus*
14. *Right sinus*
15. *Straight sinus*
16. *Superiour petrosal sinus*
17. *Superior sagittal sinus*

- وريد لابه التفاعري
- الوريد القاعدي
- الظفيرة القاعدية
- الجيب الكهفي
- الوريد الوجهي العام
- الوريد الوداجي الخارجي
- وريد ترولارد التفاعري الواسع
- وريد جالينوس الواسع
- الجيب السهمي السفلي
- الجيب الصخري السفلي
- الوريد المخي الباطن
- الجيب القذالي
- الظفيرة الجناحية
- الجيب الايمن
- الجيب المستقيم
- الجيب الصخري العلوي
- الجيب السهمي العلوي

الشكل 9

CRANIAL NERVES

الاعصاب القحفية

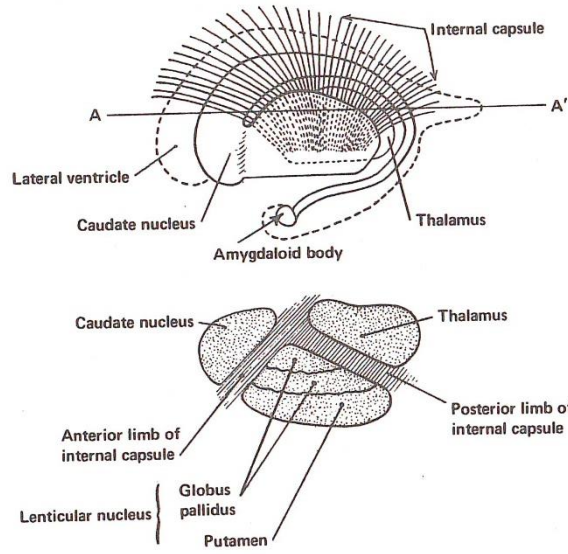


1. <i>Abducens n.</i>	العصب المُبْعَد
2. <i>Accessory n.</i>	العصب الاضافي
3. <i>Acoustic n.</i>	العصب السمعي
4. <i>Cerebellum</i>	المخيخ
5. <i>Cerebral peduncle</i>	سويقة مخية
6. <i>Facial n.</i>	العصب الوجهي
7. <i>Glossopharyngeal n.</i>	العصب اللساني البلعومي
8. <i>Hypoglossal n.</i>	العصب تحت اللساني
9. <i>Medulla</i>	البيضة
10. <i>Olfactory n.</i>	العصب الشمي
11. <i>Optic n.</i>	العصب البصري
12. <i>Optic tract</i>	السبيل البصري
13. <i>Pituitary gland</i>	النخامي
14. <i>Pons</i>	الجسر
15. <i>Spinal root of accessory n.</i>	الجذر الشوكي للعصب الاضافي
16. <i>Trigeminal n.</i>	العصب الثلاثي التوائم
17. <i>Vagus n.</i>	العصب المبهم

الشكل 10

BASAL GANGLIA

النوى القاعدية

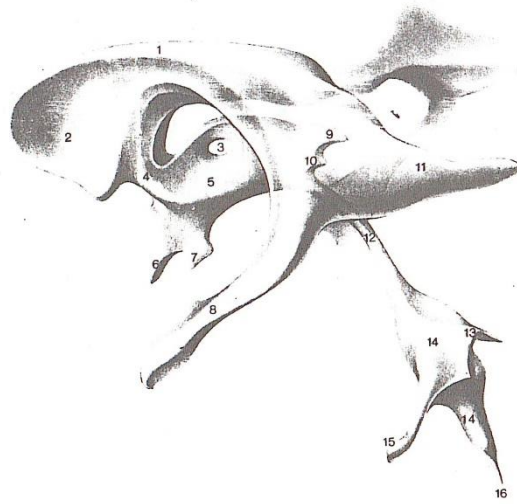

1. <i>Amygdaloid body</i>	الجسم اللوزي
2. <i>Anterior limb of int. capsule</i>	الطرف الامامي للمحفظة الداخلية
3. <i>Caudate nucleus</i>	النواة المذنبة
4. <i>Internal capsule</i>	المحفظة الداخلية
5. <i>Lateral ventricle</i>	البطين الخارجي
6. <i>Lenticular nucleus</i>	النواة العدسية
7. <i>Globus pallidus</i>	الكرة الشاحبة
8. <i>Putamen</i>	القشرة
9. <i>Thalamus</i>	المهاد

الشكل 11

VENTRICLES OF THE BRAIN

بطينات الدماغ



1. <i>Lateral ventricle</i>	البطين الدماغى الخارجى
<i>central part</i>	القسم المركزى
2. <i>Lat. vent.</i>	البطين الدماغى الخارجى
<i>anterior horn</i>	القرن الامامى
3. <i>Inter thalamic connection</i>	الارتباط المهادى
4. <i>Inteentricular foramen</i>	الثقبه بين البطينات
5. <i>Third ventricle</i>	البطين الثالث
6. <i>Optical recess</i>	الرُ دُ ب البصرى
7. <i>Infundibular recess</i>	الرُ دُ ب القمعى
8. <i>Lat. vent. : Inferior horn</i>	البطين الجانبى: القرن السفلى
9. <i>Suprapineal recess</i>	الرُ دُ ب فوق الصنوبرية
10. <i>Pineal recess</i>	رُ دُ ب الصنوبرية
11. <i>Lat. vent. : Posterior horn</i>	البطين الخارجى: القرن الخلفى
12. <i>Cerebral aqueduct</i>	المسلك المخى
13. <i>Fastigium</i>	بُرْحَاء
14. <i>Fourth ventricle</i>	البطين الرابع
15. <i>Fourth vent. : Lat. recess</i>	البطين الرابع: الرُ دُ ب الجانبى
16. <i>Central canal</i>	القناة المركزية

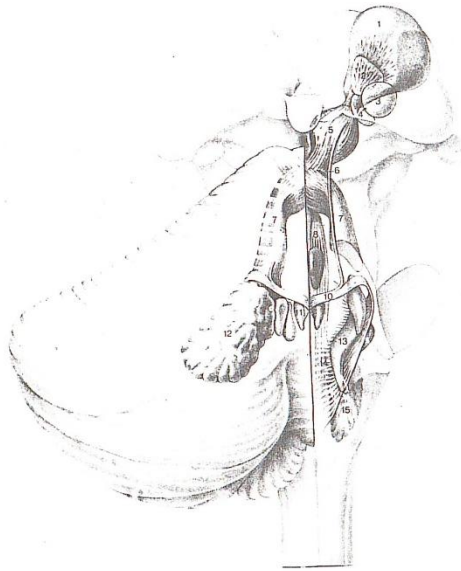
1. *Bulbus oculi*
2. *Optic nerve*
3. *Chiasm*
4. *Optic tract*
5. *Optic radiation*
6. *Lateral ventricle*
7. *Optic tract*
lateral radix
8. *Optic tract*
medial radix
9. *Lat. geniculate body*
10. *Temporal lobe*
11. *Optic radiation*
12. *Thalamus*
13. *Brachium Sup. Colliculus*
14. *Sup. Colliculus*
15. *Lat. ventricle*
16. *Splenium*
17. *Corpus callosum*
18. *Stratum sagittal*
19. *Lat. ventricle*
20. *Optic radiation*
occipital genu
21. *Striate area*
22. *Calcarine sulcus*

- المخلة
العصب البصري
التصالب
السبيل البصري
الشع البصري
البطين الخارجي
السبيل البصري
الجذر الخارجي
السبيل البصري
الجذر الداخلي
الجسم الركبي الخارجي
الفص الصدغي
الشع البصري
المغداد
عضد الاكيمة العلوية
الاكيمة العلوية
البطين الخارجي
العلاء
الجسم الثغدي
الطبقة السهمية
البطين الخارجي
الشع البصري
الركبة القذالية
المنطقة المخططة
التلم المعماري

الشكل 13

CEREBELLUM

المخيخ

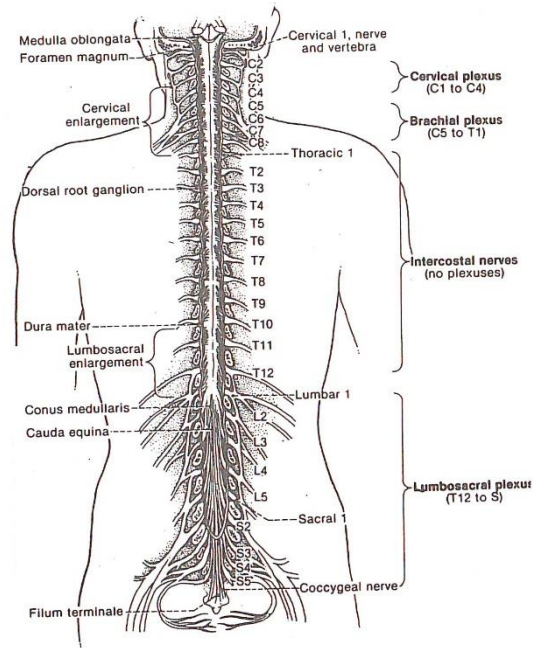


1. <i>Lateral Ventral nucleus</i>	النواة البطنية الجانبية
2. <i>Lateral central nucleus</i>	النواة المركزية الجانبية
3. <i>Medial central nucleus</i>	النواة المركزية الانسية
4. <i>Parafascicular nucleus</i>	النواة جنيب الحزمة
5. <i>Red nucleus</i>	النواة الحمراء
6. <i>Cerebellar uncinat fasciculus</i>	الحزمة المعقوفة المخيخية
7. <i>Superior cerebellar peduncle</i>	السويقة المخيخية العلوية
8. <i>Sup. cerebellar ped. descending ramus</i>	السويقة المخيخية العلوية: الفرع النازل
9. <i>Pontine tegmento reticular nucleus</i>	النواة السقفية المشبكية الجنسية
10. <i>cerebellar uncinat fasciculus</i>	الحزمة المعقوفة المخيخية
11. <i>Fastigial nucleus</i>	النواة البرجائية
12. <i>Dentate nucleus</i>	النواة المسننة
13. <i>Vestibular nucleus</i>	النواة الدهليزية
14. <i>Myelencephalic reticular formation</i>	التكون المشبكي للدماغ النخاعي
15. <i>Inferior olivary nucleus</i>	النواة الزيتونية السفلية

الشكل 1-4

THE SPINAL CORD

السخاع الشوكية

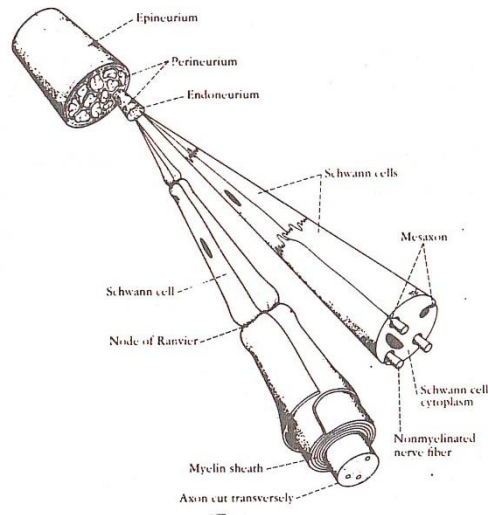


1. <i>Brachial plexus</i>	الظفيرة العضدية
2. <i>Cauda equina</i>	ذيل الفرس
3. <i>Cervical nerve</i>	العصب الرقبى
4. <i>Cervical plexus</i>	الظفيرة الرقبية
5. <i>Cervical enlargement</i>	التوسع الرقبى
6. <i>Coccygeal nerve</i>	العصب الرقبى
7. <i>Conus medullaris</i>	المخروط النخاعى
8. <i>Dorsal root ganglion</i>	عقدة الجذر الخلفية
9. <i>Filum terminale</i>	الخيوط الانتهاهى
10. <i>Foramen magnum</i>	الثقب العظمى
11. <i>Intercostal nerves</i>	الاعصاب الوربية
12. <i>Lumbar</i>	قطنى
13. <i>Lumbosacral plexus</i>	الظفيرة العجزية القطنية
14. <i>Medulla oblongata</i>	البللة
15. <i>Sacral</i>	العجزية
16. <i>Thoracic</i>	الصدرية

الشكل 15

PRIPHERAL NERVE

العصب المحيطي

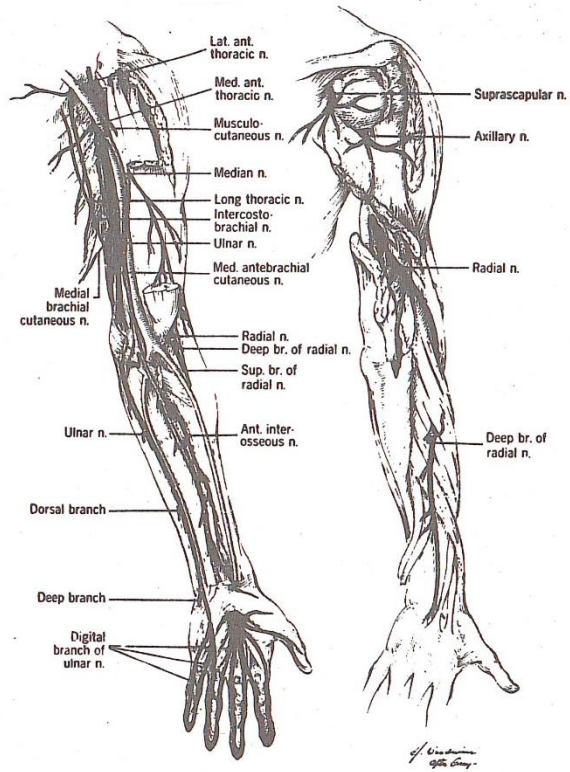


1. Axon	المحوار
2. Endoneurium	غمد الليف العصبي
3. Epineurium	غمد عصبي
4. Mesaxon	المحوار الاوسط
5. Myelin sheath	غمد النخاعين
6. Node of Ranvier	عقدة رانفيير
7. Nonmyelinated nerve fiber	ليف عصبي عديم النخاعين
8. Perineurium	ظهارة الحزمة العصبية
9. Schwann cell	خلية شقان
10. Schwann cell cytoplasm	هيولى خلية شقان

الشكل 16

UPPER LIMB NERVES

اعصاب الطرف العلوي



1. *Ant. interosseous n.*

العصب بين العظمين الامامي

2. *Axillary n.*

العصب الابطي

3. *Digital branch*

الفرع الاصبعي

4. *Dorsal branch*

الفرع الخلفي

5. *Lateral ant. Thoracic n.*

العصب الصدري الجانبي الامامي

6. *Long thoracic n.*

العصب الصدري الطويل

7. *Medial ant. thoracic n.*

العصب الصدري الانسي الامامي

8. *Median n.*

العصب الناصف

9. *Musculocutaneons n.*

العصب العضلي الجلدي

10. *Suprascapular n.*

العصب فوق الكتف

11. *Radial n.*

العصب الكعبري

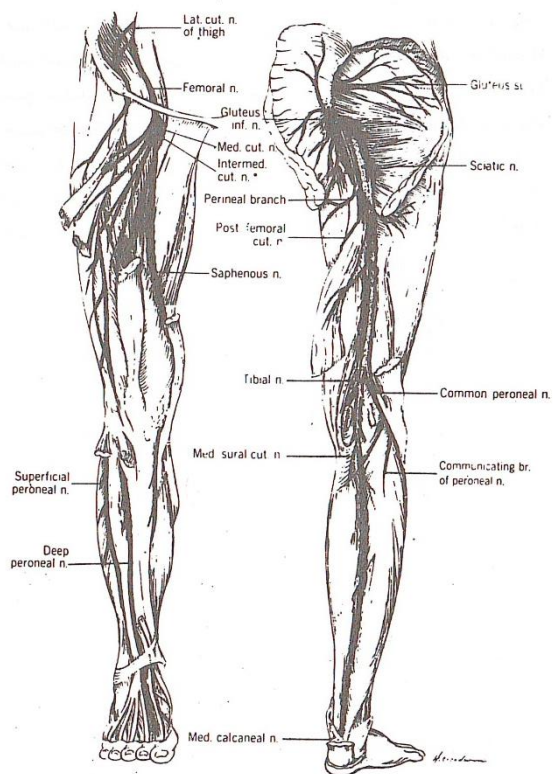
12. *Ulnar n.*

العصب الزندي

الشكل 17

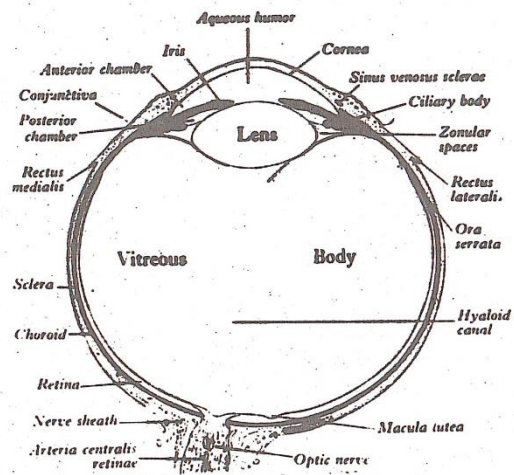
LOWER LIMB NERVES

اعصاب الطرف الأسفل



1. <i>Common peroneal n.</i>	العصب الشظوي الاصلي
2. <i>Deep peroneal n.</i>	العصب الشظوي العميق
3. <i>Femoral n.</i>	العصب الفخذي
4. <i>Gluteus n.</i>	العصب الألوي
5. <i>Intermediate cut. n. of thigh</i>	العصب الجلدي المتوسط للفخذ
6. <i>Lar. cut. n. of thigh</i>	العصب الجلدي الجانبي للفخذ
7. <i>Med. cut. n. of thigh</i>	العصب الجلدي الانسي للفخذ
8. <i>Med. Sural cut. n.</i>	العصب الجلدي الربلي الانسي
9. <i>Perineal branch</i>	الفرع العجاني
10. <i>Post. femoral cut. n.</i>	العصب الجلدي الفخذي الخلفي
11. <i>Saphenous n.</i>	العصب الصافن
12. <i>Sciatic n.</i>	العصب الوركي
13. <i>Superficial peroneal n.</i>	العصب الشظوي السطحي

الشكل 18
THE EYE BALL
العين

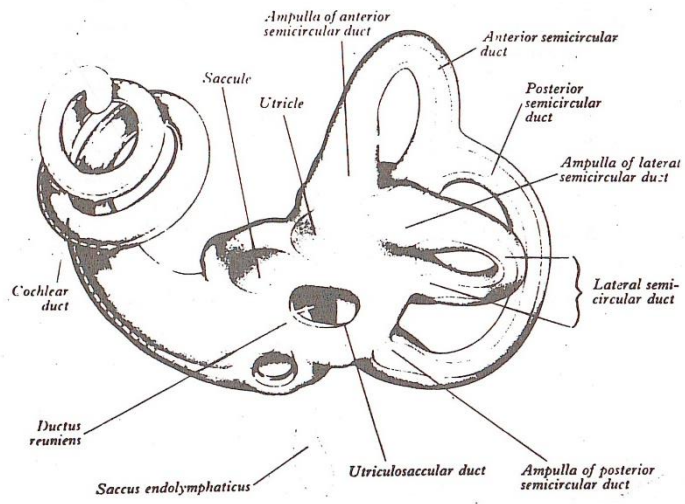


1. Anterior chamber	الغرفة الامامية
2. Aqueous humor	الخط المائي
3. Artery : central retinal	الشريان الشبكي المركزي
4. Choroid	المشمية
5. Ciliary body	الجسم المدبني
6. Conjunctiva	الملتحة
7. Cornea	القرنية
8. Hyaloid canal	القناة الزجاجانية
9. Iris	القرحبة
10. Macula lutea	البقعة الصفراء
11. Nerve sheath	غمد العصب
12. Optic nerve	العصب البصري
13. Ora serrata	الحاشية المشرشرة
14. Posterior chamber	الغرفة الخلفية
15. Rectus, Lateral	المستقيمة الجانبية
16. Rectus, Medial	المستقيمة الانسية
17. Retina	الشبكية
18. Vitreous body	الجسم الزجاجي
19. Zonular spaces	الحيز النطيفي

شكل 19

THE INNER EAR

الاذن



1. <i>Ampulla</i>	أنبورة
2. <i>Anterior</i>	الامامي
3. <i>Cochlear duct</i>	القناة القوقعية
4. <i>Ductus reuniens</i>	قناة الاتحاد
5. <i>Lateral</i>	الجانبى
6. <i>Posterior</i>	الخلفى
7. <i>Sacculle</i>	الكيس
8. <i>Saccus endolymphaticus</i>	الكيس اللمفى الباطن
9. <i>Semicircular duct</i>	قناة نصف دائرية
10. <i>Utriclc</i>	قربية
11. <i>Utriculo saccular duct</i>	القناة القربية الكيسية

المؤلف في سطور

- ولد في الكوفة ١٩٤٣
- تخرج في كلية الطب . جامعة بغداد بدرجة الاولى ١٩٦٦
- حصل شهادة الممارسة الامريكية ١٩٦٦
- زميل كلية الجراحين . المملكة البريطانية (ادنبرة) ١٩٧٣
- زميل كلية الجراحين الامريكية ١٩٨٤
- نال ماجستير فلسفة العلوم بجامعة برادفورد . المملكة المتحدة ١٩٨٤
- نال درجة الاستاذية في الجراحة العصبية ١٩٨٨
- عضو في العديد من الجمعيات العلمية المحلية والعالمية
- ابتكر الالة البغدادية لاستخراج الاكياس المائية .
- اشرف على العديد من رسائل الماجستير
- شارك في الكثير من المؤتمرات العلمية المحلية والعربية والعالمية
- نشر ما يزيد على ٣٠ بحثا في المجلات العلمية المحلية والعربية والعالمية
- نشر كتاب الموجز المصور لفحص الجهاز العصبي ١٩٩٢
- حصل العديد من الجوائز التقديرية
- استاذ الجراحة العصبية في كلية الطب بجامعة بغداد حاليا
- اختصاصي في دائرة مدينة صدام الطبية حاليا ايضا